

Hoefkatrolontsteking (podotrochleose)

Mogelijke behandelingen

Behandeling van acute hoefkatrolontsteking

Doel van de behandeling is het tot rust brengen van de ontsteking die voor pijn en verdere voortgang van het ziekteproces zorgt.

- Behandeling met pijnstillende ontstekingsremmers (NSAID)
- Rust. Dat wil zeggen onderbreking van het normale werk. Afhankelijk van de ernst variërend van volledige boxrust tot lichte beweging in de vorm van afstappen
- Orthopedisch hoefbeslag waardoor de achterste hoefhelft met de daar gelegen hoefkatrol minder belast wordt, bijvoorbeeld door het aanbrengen van wiggen of egg-bar ijzers
- Injecties in de slijmbeurs van de hoefkatrol

Prognose

Gezien het sluipende degeneratieve karakter van de aandoening is de prognose over het algemeen gereserveerd. Toch is door begrip van het ziekteproces en een optimale begeleiding door de dierenarts regelmatig succes te behalen en laat de ervaring zien dat dit soort patiënten nog jarenlang naar tevredenheid kan functioneren.

Hoefkatrolontsteking (podotrochleose)



Het probleem

Hoefkatrolontsteking (ook wel: podotrochleose) is een sluipende degeneratieve aantasting van de hoefkatrol. Deze hoefkatrol bestaat uit een aantal onderdelen, het straalbeentje dat fungeert als “katrol” aan de achterzijde van het hoefgewricht, de slijmbeurs tussen het straalbeen en de diepe buigpees en de straalbeenbandjes.

De oorzaak

- Mechanisch: overbelasting of herhaaldelijke minuscule beschadigingen van onderdelen van de hoefkatrol.
- Doorbloedingsstoornissen.
- Erfelijke factoren.

De symptomen

Meestal verloopt het proces van veranderingen als gevolg van podotrochleose tegelijkertijd aan beide voorvoeten. Hierdoor ontstaat een kreupelheid die zich van het ene naar het andere been kan verplaatsen. Ook kan het paard lopen met stijve passen, een zogenaamde ‘verkorte gang’. Soms zijn er afwijkingen in de hoefvorm te constateren zoals een steilere en nauwere achterste hoefhelft. Dit ontstaat als gevolg van het ontlasten van de pijnlijke hoefkatrolregio. Röntgenfoto's brengen het straalbeentje van de hoefkatrol in beeld waarop afwijkingen in de vorm en hoeveelheid voedingskanalen, vorm/structuur van het straalbeen en/of afwijkingen ter hoogte van de aanhechting van de straalbeenbandjes te zien kunnen zijn. Soms zijn er geen afwijkingen te zien op de röntgenfoto terwijl het paard wel last heeft van het hoefkatrolgebied. Bij deze dieren is de ontsteking dan aanwezig in de slijmbeurs van de hoefkatrol of in de pees of banden die rond de katrol gelegen zijn.

Uw dierenarts

Metacam®

Met Metacam wint iedereen

Metacam® 15 mg/ml suspensie voor oraal gebruik voor paarden. **Werkzaam bestanddeel:** meloxicam 15 mg/ml. Metacam® 20 mg/ml oplossing voor injectie. **Werkzaam bestanddeel:** meloxicam 20 mg/ml. **Indicatie:** verlichting van ontsteking en pijn bij acute en chronische aandoeningen van het bewegingsapparaat. **Dosering:** 0,6 mg/kg lichaamsgewicht. **Contra-indicaties:** niet toepassen bij drachtige of lacterende merries. Niet voor gebruik bij dieren die lijden aan gastro-intestinale afwijkingen zoals irritatie en bloedingen, verminderde lever- hart- of nierfunctie en stollingsstoornissen of bij dieren waarbij een individuele overgevoeligheid voor het product is gebleken. Niet gebruiken bij paarden jonger dan 6 weken. **Bijwerkingen:** Sporadisch (lichte urticaria, diarree; beide reversibel). **Wachttijd vlees:** 3 dagen. Suspensie RegNL 10180UDA injectie RegNL 9922UDD. Verdere informatie is in de bijsluiter of op aanvraag beschikbaar.

Boehringer Ingelheim bv, Postbus 8037, 1802 KA Alkmaar
Telefoon 072-5662411 / Fax 072-5643213 / vetmedica@alk.boehringer-ingelheim.com

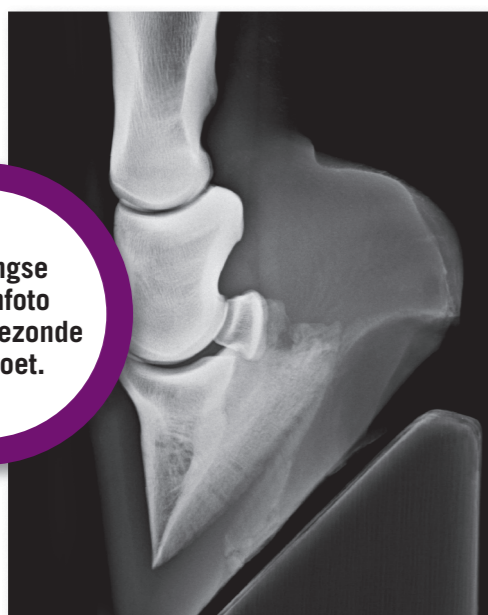
Metacam®

Met Metacam wint iedereen

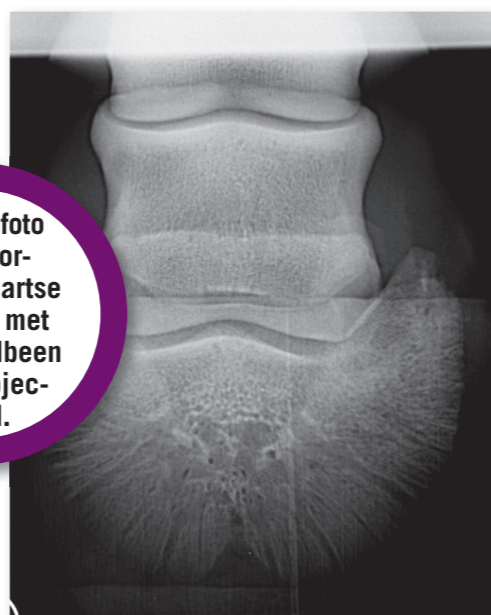


 **Boehringer
Ingelheim**

Röntgen 1 & 2

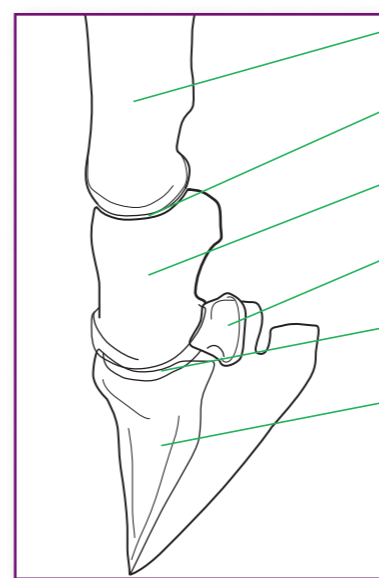


Zijdelingse röntgenfoto van een gezonde ondervoet.



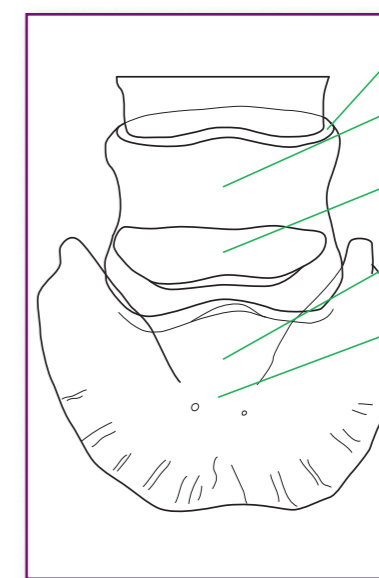
Röntgenfoto van voor-achterwaartse opname met het straalbeen uitgeprojecteerd.

Illustratie 1



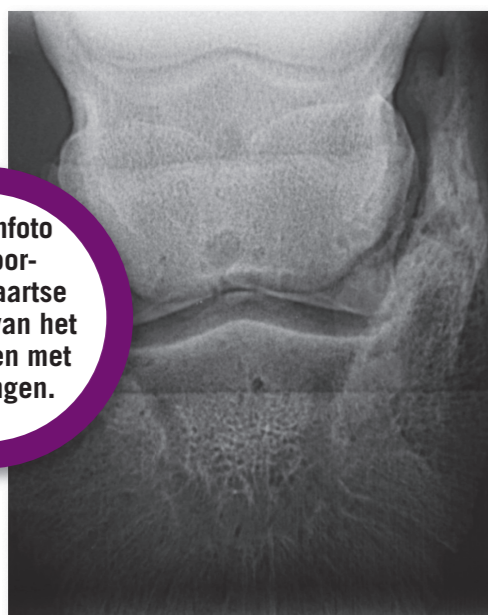- Kootbeen
- Kroongewricht
- Kroonbeen
- Straalbeen
- Hoefgewricht
- Hoefbeen

Illustratie 2

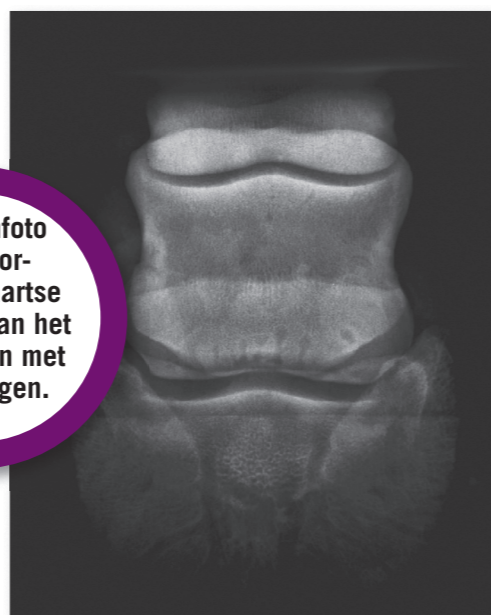

- Kroongewricht
- Kroonbeen
- Straalbeen
- Hoefgewricht
- Hoefbeen

Röntgen 3 & 4

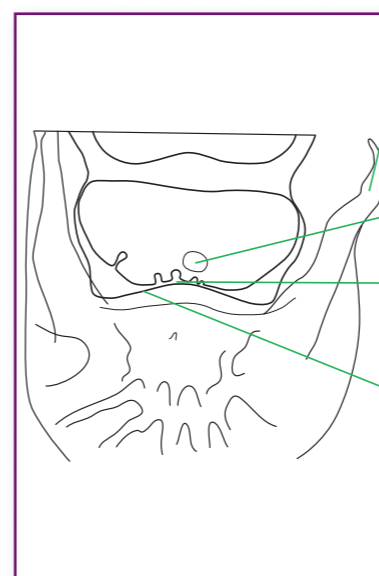


Röntgenfoto van voor-achterwaartse opname van het straalbeen met afwijkingen.



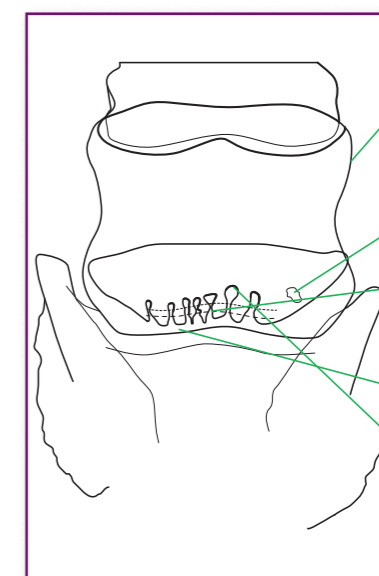
Röntgenfoto van voor-achterwaartse opname van het straalbeen met afwijkingen.

Illustratie 3



- Verbeend hoefkraakbeen (toevallsbevinding meestal zonder klinische betekenis)
- Straalbeencyste
- Matig diep voedingskanaal
- Ondiep voedingskanaal

Illustratie 4



- Verbeend hoefkraakbeen (toevallsbevinding, meestal zonder klinische betekenis)
- Straalbeencyste
- Matig diep voedingskanaal
- Ondiep voedingskanaal
- Kolfvormig verwijde voedingskanalen