

# Röntgenologie



---

# Röntgenologie Theorie

Mevrouw drs. W. Moleman (LOI)  
Henriëtte van Grinsven

*eerste druk, 2005*



---

*Artikelcode: 23064.2*

**Colofon**

Auteur(s): Mevrouw drs. W. Moleman (LOI), Henriëtte van Grinsven  
Redactie: Studio Maan, Michelle Heien  
Illustraties: LOI, Verbaal, Bureau voor Visuele Communicatie  
Onderwijskundige: Kiki van Etten  
Resonans: Helicon, Nijmegen

© 2005 LOI, Leiderdorp, Nederland

De copyrights op dit materiaal berusten bij het LOI te Leiderdorp, het materiaal wordt onder licentie uitgegeven door het Ontwikkelcentrum te Ede.

Alle rechten voorbehouden. Niets uit deze uitgave mag worden verveelvoudigd, opgeslagen in een geautomatiseerd gegevensbestand, of openbaar gemaakt, in enige vorm of op enige wijze, hetzij elektronisch, hetzij mechanisch, door fotokopieën, opnamen, of enige andere manier, zonder voorafgaande schriftelijke toestemming van het Ontwikkelcentrum.

---

# Voorwoord

Deze uitgave bevat de onderwijseenheid 'Röntgenologie' van de deelkwalificatie 'Radiologie'. Voor de onderwijseenheid is er een uitgave met opdrachten en bronnen en een uitgave met theorie.

## Opdrachten

Aan het begin van elke opdracht staat het opdracht doel. Daar staat wat je aan het einde van de opdracht moet kunnen. De opdrachten bevorderen de zelfwerkzaamheid. Met de opdrachten kun je je kennis in de praktijk toetsen of bepaalde vaardigheden trainen. Als je alle opdrachten met voldoende resultaat hebt uitgevoerd, beheers je de stof.

## Bronnenoverzicht

Om de opdrachten uit te voeren heb je informatie nodig. Hiervoor kun je het bijbehorende theorieboek gebruiken. Maar je kunt ook andere bronnen raadplegen. In het bronnenoverzicht staat waar je allemaal informatie kunt vinden over röntgenologie. Dit kunnen boeken zijn, maar ook vakbladen, folders, video's, het internet, et cetera.

## Theorie

Het theorieboek bevat de theorie die je het meest nodig hebt en die niet gauw verandert.

Om het bestuderen en verwerken van de tekst gemakkelijker te maken kun je aan het einde van elk hoofdstuk verwerkingsvragen maken.

We wensen je veel succes bij het werken met deze uitgave.

Het auteursteam

---

## Inleiding

Als een ziek dier de dierenartsenpraktijk wordt binnengebracht, moet de dierenarts erachter zien te komen wat de oorzaak van de ziekte is. Soms besluit hij daarvoor een beeldvormende techniek te gebruiken. Het maken van een röntgenfoto is de meest toegepaste techniek. Je zult als dierenartsassistent dan ook regelmatig moeten assisteren bij het maken van zo'n opname. In hoofdstuk 1 leer je wat röntgen precies is, hoe je een röntgenopname maakt en hoe je daarbij jezelf tegen de schadelijke stralen kunt beschermen. Naast röntgen zijn er nog meer beeldvormende technieken zoals echografie en MRI- en CT-scan. Met name echografie wordt steeds meer gebruikt. Wat echografie is en hoe je kunt assisteren bij het maken van een echo, lees je in hoofdstuk 2. Tot slot wordt in hoofdstuk 3 ingegaan op de verschillende opnamerichtingen bij een röntgenopname. Je leert hoe je een dier moet positioneren en hoe je hem moet vasthouden tijdens de opname.

---

# Inhoud

## Voorwoord 5

## Inleiding 6

### 1 Röntgenologie 9

- 1.1 Röntgenstraling 9
- 1.2 Röntgenapparatuur 11
- 1.3 De film 14
- 1.4 Het maken van een röntgenfoto 14
- 1.5 Ontwikkelen van röntgenopnamen 16
- 1.6 Mislukte opnamen 18
- 1.7 Stralingshygiëne 19
- 1.8 Afsluiting 24

### 2 Radiologisch onderzoek 25

- 2.1 Röntgenologisch onderzoek 25
- 2.2 Speciaal gebruik röntgenologie 28
- 2.3 Echografie 30
- 2.4 Overige beeldvormende technieken 33
- 2.5 Afsluiting 33

### 3 Positioneren van de patiënt 35

- 3.1 Opnamerichtingen 35
- 3.2 Gezelschapsdieren 45
- 3.3 Afsluiting 53

## Trefwoordenlijst 55





---

# 1 Röntgenologie

## Oriëntatie

Een kat wordt met spoed binnengebracht na een aanrijding. Tijdens het onderzoek lijkt de toestand wel mee te vallen. Omdat de kat nogal pendelend ademhaalt en bij percussie een afwijkend longveld wordt gevonden, wordt de kat verdacht van een gescheurd middenrif. De dierenarts besluit om een röntgenfoto te maken.

Het is heel gewoon geworden om even een röntgenfoto te maken. Bijna elke dierenartsenpraktijk heeft wel een röntgenapparaat staan. Maar hoe komt zo'n foto tot stand? En hoe gevaarlijk is de röntgenstraling? In dit hoofdstuk zal antwoord worden gegeven op deze vragen. Ook zal er worden ingegaan op het assisteren bij opnames en op de dokwerkzaamheden. En heel belangrijk: hoe je veilig omgaat met röntgenstraling.

Behalve voor diagnostiek wordt radiologie voor therapeutische doeleinden gebruikt. In de diergeneeskunde is dit echter (nog) niet erg gebruikelijk. Röntgenologie is slechts een van de mogelijkheden van radiologie. Zo kan er bijvoorbeeld ook gebruikgemaakt worden van echografie. Echografie wordt veel gebruikt in de veterinaire praktijk.

Daarnaast ken je nog de CT-scan en de MRI-scan, maar die zijn erg specialistisch, zeldzaam en duur. Omdat je als dierenartsassistent het meest te maken krijgt met het maken van röntgenopnamen, beperkt dit hoofdstuk zich hiertoe.

## 1.1 Röntgenstraling

Het was Wilhelm Conrad Röntgen die aan eind van de 19de eeuw de röntgenstralen ontdekte en verder onderzocht. In 1901 kreeg hij de Nobelprijs voor zijn werk. De röntgenstralen maakten het mogelijk om een 2-dimensionaal beeld te maken van delen van het lichaam.

*elektromagnetische golven*

Röntgenstralen zijn *elektromagnetische golven*. In de röntgendiagnostiek worden golflengten gebruikt van circa 0,5 tot 0,001 nm. Hoewel hun golflengte dus aanzienlijk kleiner is dan die van het licht, planten zij zich wel voort met dezelfde snelheid als het licht.

Soort golven	Golflengte
Radiogolven	1 m-10 km
Licht	760 nm-400 nm
Ultraviolet licht	400 nm-15 nm
Röntgenstralen	0,5 nm-0,0001nm
$\gamma$ -straling	< 0,1 nm

---

*ioniserende straling*

Elektromagnetische straling vindt plaats in de vorm van energiepakketjes, quanten of fotonen genaamd. Deze fotonen hebben het vermogen om elektronen uit atomen te schieten. Hierdoor krijgen deze atomen een elektrische lading en worden gamma- en röntgenstraling bestempeld als *ioniserende straling*.

De röntgendiagnostiek maakt gebruik van een aantal eigenschappen van de röntgenstraling. Ten eerste wordt natuurlijk gebruikgemaakt van het *doordringend vermogen* van röntgenstraling. Daarnaast zijn er twee andere eigenschappen van ioniserende straling die van pas komen: haar werking op een fotografische plaat en haar vermogen luminescentie op te wekken.

### **Het opwekken van röntgenstraling**

*kathode*

Om röntgenstraling te kunnen opwekken, heb je eerst elektronen nodig. Elektronen zijn hele kleine deeltjes met een negatieve lading. Deze elektronen worden opgewekt in de *kathode*. Een kathode bestaat uit een spiraaldraad van wolfram. Door deze draad wordt een elektrische stroom geleid. Hierdoor gaat de draad gloeien en zendt behalve licht ook elektronen uit.

*anode*

De negatieve elektronen worden aangetrokken door de positief geladen *anode*. De anode is ook van wolfram gemaakt. Door tussen de anode en de kathode een enorm spanningsverschil te creëren, krijgen de elektronen een hele hoge snelheid. De elektronen botsen met een enorme snelheid tegen de anode op. Bij deze botsing ontstaan warmte (99%) en röntgenstraling (1%). Omdat er zo ontzettend veel warmte ontstaat, hebben röntgenapparaten met een hoge capaciteit een draaiende anode. Hierdoor wordt telkens een ander deel van de anode geraakt.

### **De eigenschappen van röntgenstralen**

Röntgenstralen hebben een aantal eigenschappen waar je gebruik van maakt. Behalve de positieve eigenschappen, zijn er een aantal mindere waar je rekening mee moet houden.

#### ***Doordringend vermogen***

Als röntgenstraling een object raakt, kunnen er 3 dingen gebeuren:

- een deel van de stralen wordt doorgelaten
- een deel van de stralen wordt geabsorbeerd
- een deel van de stralen verandert van richting (verstrooiing).

In hoeverre de stralen worden doorgelaten, hangt af van een aantal eigenschappen van de geraakte materie:

- de dikte van het object (des te dikker het object, des te meer absorptie van stralen)
- het gemiddelde atoomnummer van de materie (een stof met een gemiddeld hoger atoomnummer zal meer straling absorberen)
- de dichtheid van de materie (des te hoger de dichtheid, des te meer straling wordt geabsorbeerd).

Door de verschillen in dichtheid en het gemiddelde atoomnummer van de structuren in het lichaam, worden meer of minder stralen doorgelaten. Deze stralen komen

---

terecht op een lichtgevoelige plaat. Hierdoor ontstaat een afbeelding. Bot heeft bijvoorbeeld een veel hoger gemiddeld atoomgetal dan weke delen en absorbeert meer straling. Longen hebben ongeveer hetzelfde gemiddeld atoomgetal, maar door de lagere dichtheid zullen de longen veel meer straling doorlaten.

*energetische waarde* Naast de eigenschappen van het geraakte object, speelt de energie-inhoud van de straling: straling met een lage *energetische waarde* met een lange golflengte wordt meer geabsorbeerd dan straling met een hoge energetische waarde en een korte golflengte. De laag-energetische straling noem je *zachte straling* en de röntgenstraling met een hoge energetische waarde noem je *harde straling*.

*strooistraling* Behalve de straling die wordt geabsorbeerd en doorgelaten, heb je nog de *strooistraling*. Dit is de straling die door botsing van richting verandert. Deze straling is zwakker dan de oorspronkelijke straling. Doordat de strooistraling in allerlei richtingen kan gaan, moet je je tegen deze straling beschermen. In het stukje over stralingshygiëne komen we hier nog op terug.

### ***Divergerende stralenbundel***

De röntgenstralen verlaten als een divergerende stralenbron de anode. Ze laten zich niet bundelen of afbuigen, zoals je dit met licht doet door een lens. De stralenbundel die de tafel raakt, is dus veel groter dan de bundel die de anode verlaat.

### ***Schadelijke effecten***

Behalve de eigenschappen waarvan dankbaar gebruik wordt gemaakt, hebben röntgenstralen minder leuke effecten. De röntgenstraling werkt groeibemmerend, epitheelverwoestend, ontstekingsopwekkend en genenbeschadigend. De gevoeligheid voor de straling verschilt per diersoort en per weefsel. Vooral weefsels waarin veel celdelingen plaatsvinden, zijn gevoelig voor de schadelijke effecten van röntgenstraling.

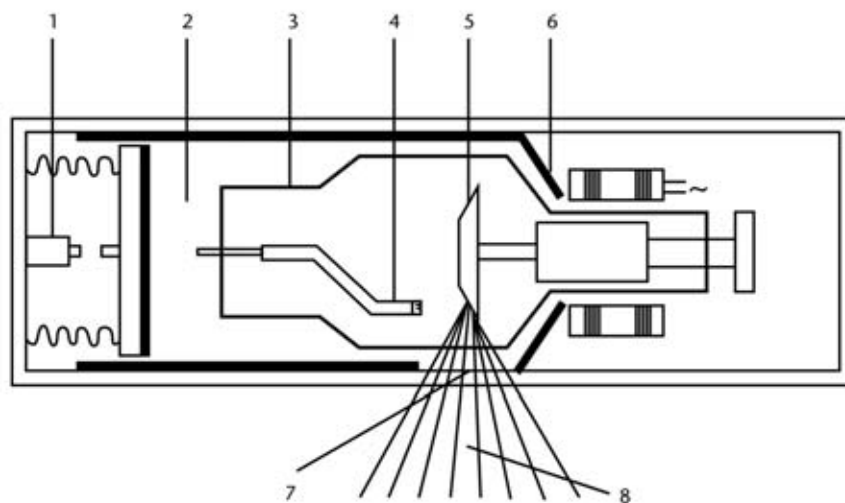
## **1.2 Röntgenapparatuur**

Er bestaan grote verschillen tussen de röntgenapparatuur die in de verschillende dierenpraktijken staat. De eisen die aan een apparaat in een paardenkliniek worden gesteld, zijn heel anders dan die in een kleine huisdierenpraktijk. Het is een hele investering om een röntgenapparaat aan te schaffen. Je komt dan ook naast de moderne machines nog wat oudere apparaten tegen. De basisprincipes blijven echter dezelfde.

### **De röntgenbuis**

Je hebt al gezien hoe röntgenstraling wordt opgewekt. Dit gebeurt in een röntgenbuis.

**Fig. 1.1**  
 Schema röntgenbuis.  
 (Bron: Opname techniek en stralingsbeveiliging - Vakgroep Veterinaire Radiologie (UU).)



1. Thermoschakelaar
2. Olielaag voor koeling
3. Glazen wand
4. Kathode
5. Anode
6. Lood
7. Venster
8. Directe röntgenstraling

Aan de ene kant van de röntgenbuis bevindt zich de kathode. Dit is een negatief geladen wolframdraad waarmee de elektronen worden opgewekt. Deze gloeidraad wordt gevoed door een lage spanning (bv. 18 volt). Aan de andere kant van de buis bevindt zich de positief geladen anode. Op de wolframanode staat een hoge spanning. Hierdoor ontstaat tussen de anode en de kathode een groot spanningsverschil (dit kan variëren van bv. 50.000 volt tot 125.000 volt). Om de glaswand van de röntgenbuis zit een laagje olie. De olie zorgt ervoor dat de warmte wordt afgevoerd. Daarbij doet de olie dienst als elektrische isolatie.

*vaste anode*  
*draaiende anode*

Er zijn buizen met een *vaste anode* en met een *draaiende anode*. Bij een draaiende anode komen de elektronen telkens op een ander deel van de anode. Hierdoor wordt de anode minder snel te heet. Een apparaat met een vaste anode heeft minder vermogen dan een apparaat met een draaiende anode.

De hele röntgenbuis is geïsoleerd met een dikke laag lood. Lood heeft een hoog atoomnummer en een grote dichtheid. Een loodlaag van 2 mm houdt de röntgenstraling tegen. Alleen op de plaats van het venster ontbreekt de loodlaag. De straling kan dus alleen via het venster naar buiten komen.

### **Diafragma**

Rond het venster waar de röntgenstraling uitkomt, zijn een soort schuiven gemonteerd. Deze schuiven zijn gemaakt van lood. Door deze schuiven te verstellen, kan de grootte, zowel in de lengte als in de breedte, van de stralenbundel worden geregeld. Zo kan het model van de bundel worden aangepast op het model van het object. Het instellen van de grootte van de stralenbundel noemt je diafragmeren.

---

*lichtvizier* Met behulp van een zogenaamd *lichtvizier* kun je zien waar de röntgenstralen de patiënt treffen. Het lichtvizier projecteert met behulp van een lampje en een spiegel eenzelfde model stralenbundel als die van de röntgenstralen. Aan de hand van de lichtvlek kan je de röntgenstraling richten en op maat maken.

### **De bediening**

*kV-schakelaar* Met de *kV-schakelaar* wordt het spanningsverschil tussen de anode en de kathode ingesteld. *kV* staat voor kilovolt. 1 *kV* is 1.000 volt. Hoe groter het spanningsverschil, des te groter de snelheid is waarmee de elektronen tegen de anode botsen. Door de hardere botsing ontstaan röntgenstralen met een hogere energie. Des te hoger de energie, des harder de stralen en des te dieper dringen de stralen door in het weefsel.

*mA-schakelaar* De *mA-schakelaar* regelt het aantal ampère dat er door de kathode heen gaat. Des te meer ampère er door de kathode heen gaat, des te meer elektronen komen er vrij. Doordat er meer elektronen botsen op de anode ontstaan er meer stralen. De hoeveelheid stroom die door de kathode heen gaat, wordt uitgedrukt in milliampère.

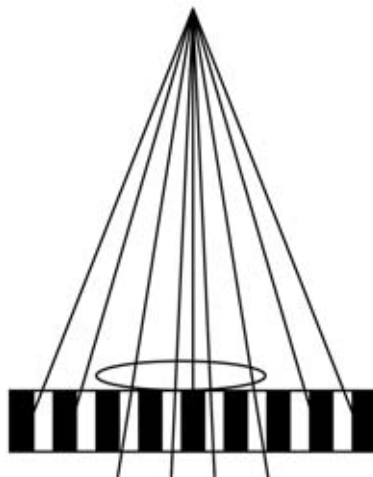
*tijdschakelaar* Als laatste wordt met een *tijdschakelaar* ook de tijd ingesteld die de opname duurt. Deze instelling gebeurt in seconden.

*mAs-getal* Als je de hoeveelheid ampère en de tijd vermenigvuldigt, krijg je het *mAs-getal*. Het *mAs-getal* is een maat voor de hoeveelheid straling.

### **Stroostralenrooster**

Door de stroostralen kan het contrast van de röntgenopname verminderen. Om de hoeveelheid stroostralen te verminderen, kan je gebruikmaken van een *stroomstralenrooster*. Dit is een aluminiumframe met daarin verticale lamellen van lood. Er bestaan stroostralenroosters met vaste lamellen en met lamellen die evenwijdig aan de stralen lopen (gefocust).

**Fig. 1.2**  
*Stroomstralenrooster,*  
*ongefocust.*



Het nadeel van het gebruik van de stroostralenroosters is dat de hoeveelheid straling omhoog moet. Het stroostralenrooster kan bovendien strepen geven op de opname.

---

Door het rooster heen en weer te bewegen (bucky-rooster) worden deze strepen vervaagd. Om nog meer stralen weg te vagen, kun je ook 2 roosters dwars op elkaar plaatsen. Dit heeft echter als gevolg dat de stralingsdosis nog verder moet worden verhoogd.

### 1.3 De film

De fotografische plaat waarop de opname wordt gemaakt, wordt 'de film' genoemd. De film is voorzien van een lichtgevoelige laag. In deze laag zitten verbindingen van zilverbromide (AgBr). Deze verbindingen absorberen de foto-energie. Omdat het luminescerende effect van röntgenstralen niet zo sterk is, wordt vaak gebruikgemaakt van een dubbele laag AgBr. Films zijn te verkrijgen met verschillende gevoeligheden. De film is lichtgevoelig en moet dus van het buitenlicht worden afgeschermd. Hiertoe wordt de film in *cassettes* gedaan. Deze cassettes laten wel röntgenstraling door, maar geen licht.

De cassettes zijn aan de binnenkant voorzien van een *versterkings- of luminescentieplaat*. Deze platen versterken het fotografisch effect van de röntgenstralen. Hierdoor is een lagere dosis straling nodig en het zorgt voor een gelijkmatige kwaliteit van de foto.

*enveloppefilms* Behalve de films die je in een cassette plaatst, ken je de *enveloppefilms*. Deze films zijn verpakt in lichtdichte kartonnen enveloppen. Deze enveloppen hebben geen versterkingslaag. De dosis stralen zal zo'n 2-4 keer hoger moeten zijn dan bij de cassettes. Deze films worden niet veel gebruikt. Soms kunnen ze handig zijn op plaatsen waar een cassette te dik is.

Het laden van de cassettes gebeurt uiteraard in een donkere ruimte. Zorg ervoor dat bij het laden je handen schoon en droog zijn. Vet of watervlekken op de film kunnen zorgen voor vlekken op de uiteindelijke opname. Het verstandigste is om meteen na het verwijderen van de belichte opname een nieuwe film in de cassette te doen. Zo loop je het minste risico om een opname te maken met een lege cassette.

Het is handig om een code af te spreken over gebruikte en niet-gebruikte films. Je kan bijvoorbeeld de gebruikte met de ene kant naar boven leggen en de ongebruikte met de andere kant. Eventueel kan je de cassettes voorzien van stickers met daarop gebruikt en ongebruikt. Dit om te voorkomen dat je één film per ongeluk twee keer belicht.

### 1.4 Het maken van een röntgenfoto

Bij het maken van een röntgenfoto komt heel wat kijken. Vooral in het begin is het goed nadenken. Een heleboel dingen hebben invloed op de uiteindelijke foto, zoals het röntgenapparaat zelf, de film, de cassette en de patiënt.

Het is handig om bij het apparaat een lijstje te maken met veelvoorkomende foto's en de instellingen van het apparaat. Eventueel kan je ook een map aanleggen met foto's met daarop de instellingen en voor de foto relevante patiëntgegevens (gewicht, vet).

---

## Stap 1

Je zorgt dat de cassette geladen is. Dat wil zeggen dat de film in de cassette is gedaan. Op de cassette leg je een loden R of L om aan te geven wat links en rechts is.

## Stap 2

De cassette wordt op de tafel geplaatst of bij de luxetafels in de lade van de tafel geschoven. Het röntgenapparaat wordt zo afgesteld, dat deze precies boven de cassette hangt en op de goede afstand is ingesteld. Meestal is de afstand van de cassette tot de buis tussen de 90 en 100 centimeter.

## Stap 3

Het lichtvizier wordt zo afgesteld dat de lichtbundel precies binnen de cassette valt en niet daarbuiten.

## Stap 4

Het instellen van de spanning, de stroomsterkte en de tijd. Sommige apparaten zijn uitgerust met knoppen met daarop de te maken foto, bv. Thorax AP, grote hond of schedel DV. Dit zijn standaardinstellingen die al door de fabrikant zijn ingesteld. Vaak moeten ze nog wel enigszins worden aangepast.

We gaan er maar even van uit dat je alles zelf in moet stellen. Het goed instellen is een kwestie van ervaring.

### ***Het instellen van de kV-knop***

Des te hoger het aantal kilovolts, des te hoger het doordringend vermogen en des te hoger de hoeveelheid stralen. De straling wordt harder. Als de kV-waarde met 15% wordt verhoogd, neemt de hoeveelheid straling met 100% toe. Ook de hoeveelheid stroostraling neemt toe.

De hoogte van de hoeveelheid kilovolts hangt af van de dikte van het lichaamsdeel. Voor de buikopname van een bouwvakker is er een hoger voltage nodig dan voor die van een kat. Voor de kat zou bijvoorbeeld 52 kV voldoende zijn, terwijl voor de bouwvakker wel 78 kV nodig is.

### ***Het instellen van de mAs-waarde***

De tijd wil je vaak zo kort mogelijk houden. Dit om het risico van het bewegen van de patiënt zo klein mogelijk te maken.

*15%-regeling*

Een makkelijke regel om te onthouden, is de *15%-regeling*. Als je het aantal kilovolts met 15% verlaagt, moet je de mAs-waarde met een factor 2 verhogen. Je krijgt dan qua zwarting dezelfde foto, alleen met een mooier contrast.

Afhankelijk van welke opname je maakt, wil je meer of minder contrast.

Andere vuistregels om te onthouden zijn:

- Voor iedere cm meer dikte: 5% kV meer, of 25% mAs meer.
- Voor iedere cm minder dikte: 5% kV minder, of 25% mAs minder.
- Duidelijke overbelichting: mAs halveren.
- Duidelijke onderbelichting: mAs verdubbelen.

---

## De positionering

Als je alles goed hebt klaargelegd en ingesteld, is het tijd voor de opname. Helaas blijven maar weinig dieren stil in de goede houding liggen tijdens de opname. Je zult de patiënt dus moet vasthouden.

Vrijwel altijd worden opnames gemaakt vanuit minstens twee richtingen. Meestal worden loodrecht op elkaar staande richtingen gebruikt. Omdat de röntgenfoto een 2-dimensionaal beeld geeft, kunnen er bij 1 opnamerichting dingen worden gemist. Daarnaast kan een betere indruk van de locatie en de vorm van het proces worden gekregen.

Bij het fixeren van het dier moet je ervoor zorgen dat het dier goed stil ligt. Het lichaamsdeel waar het om gaat, moet goed op de cassette liggen. Soms is het nodig om een poot te strekken, te draaien of te buigen. Het gaat nu te ver om alle verschillende posities voor bepaalde foto's te bespreken. Dat doet niet af aan hoe belangrijk het is. Het goed positioneren en fixeren van de patiënt is een eerste vereiste voor een geslaagde röntgenopname.

Wanneer het dier goed ligt, kan eventueel het diafragma nog verder worden bijgesteld.

Belangrijk is om er op te letten dat je handen zich buiten de stralenbundel bevinden. Soms moet je een beetje creatief zijn om dit op te lossen. Als er bijvoorbeeld een foto gemaakt moet worden van een onderpootje, kan je dit fixeren door er een bandje om heen te doen en dit vast te houden.

## Registratie

Het is heel belangrijk om de gemaakte foto's meteen te voorzien van de benodigde informatie. Behalve de patiëntgegevens (naam patiënt, naam eigenaar, lichaamsdeel) en de datum, is het handig om de opnamerichting, het aantal kilovolts en het mAs-getal erop te zetten. Dit kan gewoon met behulp van een etiket in de hoek.

## 1.5 Ontwikkelen van röntgenopnamen

Niet alleen de instellingen van het röntgenapparaat en de positie van het dier zijn van belang voor een geslaagde opname. Ook het ontwikkelen van de film is heel belangrijk. Er zijn handige apparaten die de film geheel automatisch ontwikkelen. Deze apparaten zijn echter ook zeer kostbaar en zullen daarom niet in alle praktijken aanwezig zijn. In deze praktijken wordt de film met de hand ontwikkeld.

*donkere kamer*

Het eerste deel van het proces moet plaatsvinden in een *donkere kamer*. In deze kamer wordt de film uit de cassette gehaald. Dit moet met droge en schone handen gebeuren.

*ontwikkelaar*

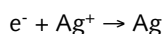
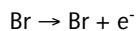
Zorg ervoor dat je de film zo min mogelijk aanraakt. De foto wordt in een *ontwikkelaar* gedaan. Door het gebruik van zo'n raam is de film makkelijk te hanteren en blijft de film netjes vlak.



---

### Stap 1: de ontwikkelaar

De film wordt als eerste in het ontwikkelbad gehangen. In het ontwikkelbad vinden chemische reacties plaats:



Daarnaast zorgt de ontwikkelaar ervoor dat het overtollige  $\text{Br}^-$  weggespoeld wordt. Het is verstandig om de door de fabrikant van de film aangeraden chemicaliën te gebruiken. Er kan nog wel wat verschil zitten tussen de verschillende ontwikkelaars. Het ontwikkelbad moet tussen de 18 en de 22 °C zijn. Hogere of lagere temperaturen zijn niet aan te raden. Bij een te hoge temperatuur gaat de filmemulsielaag van de film kapot. Bij te lang ontwikkelen of een te hoge temperatuur kan er sluiering van de film ontstaan. Het is dus belangrijk om voor een goede en constante, en door de hele bak gelijke temperatuur te zorgen.

Bij een temperatuur van 20 °C is de ontwikkeltijd ongeveer 4 minuten. Bij een lagere temperatuur duurt het ontwikkelen iets langer, bij een hogere temperatuur iets korter.

### Stap 2: stopbad

In het stopbad of spoelbad wordt het ontwikkelproces gestopt. Door het zure milieu wordt de alkalische ontwikkelaar geneutraliseerd. Daarbij spoelt het de ontwikkelaar van de film af. Het is belangrijk om regelmatig te controleren of de *zuurgraad* van het stopbad nog zuur genoeg is. Als het bad door verdunning niet zuur genoeg meer is, wordt het ontwikkelproces onvoldoende gestopt.

1 minuut

De film moet ongeveer 1 *minuut* in het stopbad heen en weer worden bewogen. Het is nog beter om een stromende spoelbak te hebben. De ontwikkelaar moet namelijk heel goed van de film gespoeld zijn, zodat er geen ontwikkelaar in het fixeerbad komt. Als er wel ontwikkelaar in het fixeerbad komt, kan dit vlekken op de film veroorzaken.

### Stap 3: fixeren

Laat de film goed uitlekken, voordat hij het fixeerbad ingaat. Tijdens het fixeerproces wordt alle niet omgezette zilverbromide verwijderd. Het eerste deel van het fixeren duurt 3 *minuten*. Alle delen van de film waar geen zwarting is, moeten doorzichtig zijn. Zodra de film 1 minuut in het fixeerbad zit, mag het licht weer aan in de donkere kamer.

3 minuten

### Stap 4: spoelen

Na het fixeren moet de film even gespoeld worden met water. Dit stopt het fixeerproces.

### Stap 5: nat bekijken

Je kunt de film nat bekijken. De film kun je pas echt goed beoordelen als hij droog is. Je krijgt echter wel een indruk of de röntgenopname is gelukt. Bij spoedgevallen kan het ook fijn zijn om alvast een blik te werpen.

---

### **Stap 6: naxieren**

*15 minuten* De film moet nog ongeveer *15 minuten* terug in het fixeerbad. Dit om ook de laatste restjes zilverbromide te verwijderen.

### **Stap 7: naspoelen**

*30 minuten* De film moet na het fixeer nog een keer goed worden gespoeld om al het fixeer te verwijderen. Dit gebeurt in een stromende waterbak gedurende *30 minuten*. Het is niet aan te raden om heel veel langer te spoelen, omdat de film dan te week wordt. Zorg er ook voor dat het fixeer onder de klemmetjes van het raamwerk goed is weggespoeld. Dit kan anders strepen geven doordat de restjes fixeer over de film lopen.

### **Stap 8: drogen**

De film kan gewoon aan de lucht worden gedroogd. Dit kan echter behoorlijk lang duren. Er zijn speciale droogkasten die met gedoseerde warme lucht het droogproces aanzienlijk versnellen.

## **1.6 Mislukte opnamen**

Er zijn natuurlijk duizend-en-één redenen waarom een opname mislukt. In deze paragraaf wordt een aantal veelvoorkomende fouten behandeld.

### **De film is te zwart**

Oorzaak: te veel straling gebruikt.  
Oplossing: kV 15% omlaag of mAs-getal halveren.

### **De film is te wit**

Oorzaak: te weinig straling gebruikt.  
Oplossing: kV 15% omhoog of mAs-getal verdubbelen.

### **Te weinig contrast, voldoende zwarting**

Oorzaak: te harde straling.  
Oplossing: verlaag kV met 15% en verdubbel mAs-getal.

### **Film te zwart bij goede kV en mAs-getal**

Oorzaak: te hoge ontwikkeltemperatuur.  
Oplossing: afspoelen in koudwaterbad.

### **Sluiering op de film**

Oorzaken:

- te oude film
- te lang of bij te hoge temperatuur in ontwikkelaar

- 
- verkeerde ontwikkelaar
  - te vaak in en uit het ontwikkelbad
  - niet goed gespoeld.

### **Gele vlekken**

Oorzaken:

- oude ontwikkelaar
- verontreinigde of uitgeputte fixeer
- niet goed spoelen.

### **Witte vlekken**

Oorzaken:

- fixeer niet goed afgespoeld
- beschadigde film
- beschadigde cassette.

### **Donkere vlekken**

Oorzaak: water of ontwikkelaar op film voor het ontwikkelen.

### **Strepen**

Oorzaken:

- te weinig bewegen in ontwikkelaar
- te vaak in en uit het ontwikkelbad
- niet goed spoelen
- fixeerresten die onder het raamwerk vandaan lopen.

### **Het loslaten van de filmemulsielaag**

Oorzaken:

- te hoge temperatuur ontwikkelaar
- te lang in de verschillende baden
- te groot verschil in temperatuur van de baden.

## **1.7 Stralingshygiëne**

We maken dankbaar gebruik van de eigenschappen van röntgenstralen. Helaas hebben röntgenstralen ook minder leuke eigenschappen.

### **De schadelijke effecten van röntgenstralen**

Door de ioniserende werking van de stralen kunnen storingen veroorzaakt worden in een aantal chemische processen in het lichaam. Daarnaast kunnen beschadigingen in het DNA ontstaan. De gevoeligheid voor de stralen verschilt per diersoort en per weefsel. Zo zijn mens en hond gevoeliger dan een konijn en is een goudvis relatief ongevoelig. Weefsels met een hoge delingssnelheid en een hoge stofwisseling zijn

---

gevoeliger voor de effecten van de straling.

Zeer gevoelig zijn:

- bloedvormende organen
- geslachtsorganen
- ooglens
- melkklieren
- longen.

Gevoelig zijn:

- schildklier
- maag
- lever
- darm
- hersenen.

Weinig gevoelig zijn:

- bot
- huid.

De ioniserende werking heeft de volgende schadelijke effecten:

- groeibemmerend
- epitheelverwoestend
- ontstekingsverwekkend
- genenbeschadigend.

*cumulatief effect*

De gevolgen van de straling zijn niet gelijk merkbaar, maar er gaat een langere tijd overheen. Door steeds hernieuwd contact met de straling treedt er een *cumulatief effect* op.

Gezien alle vervelende gevolgen is het dus heel belangrijk om zo min mogelijk in contact te komen met de röntgenstraling.

### **Bescherming tegen straling**

Je hebt te maken met twee soorten straling: directe straling en stroostraling. De directe stralenbundel is goed zichtbaar gemaakt met het lichtvizier. Zorg ervoor dat je te allen tijde buiten de directe stralenbundel blijft. Het contact met de stroostraling is moeilijk te voorkomen.

In de humane geneeskunde is er behalve de patiënt niemand in de ruimte tijdens een opname. De instructies worden vaak per omroepinstallatie gegeven. Helaas is dit met dieren niet mogelijk en ontkom je er niet aan dat er 1 of soms meer mensen in de ruimte aanwezig zijn.

### ***Minimaliseren hoeveelheid stralen***

Je moet proberen om de hoeveelheid straling zo laag mogelijk te houden. Des te minder de straling, des te minder de stroostralen. Je wilt echter wel een kwalitatief goede opname, dus er zijn grenzen aan het naar beneden brengen van de hoeveelheid stralen.

---

Om de hoeveelheid straling te beperken, is het belangrijk om:

- goed te focussen
- goed te diafragmeren.

Door het gebruik van cassettes voorzien van een versterkingsscherf kan de hoeveelheid straling aanzienlijk verminderd worden.

### **Persoonlijke bescherming**

Als het noodzakelijk is om aanwezig te zijn bij het nemen van röntgenopnamen, bijvoorbeeld om de patiënt vast te houden, moet je zorgen voor persoonlijke bescherming tegen de stroostraling. Bij kleine huisdieren moet tot een afstand van 2 meter beschermende kleding worden gedragen. Bij grote huisdieren moet binnen een straal van 6 meter beschermende kleding worden gedragen. Deze bescherming bestaat uit een *loden schort* en *loden handschoenen*. Eventueel kunnen ook een loodglasbril en bescherming voor de schildklier worden gebruikt. Het schort en de handschoenen moeten een loodequivalentie hebben van minstens 0,5 mm. Ook met handschoenen aan mag je niet in de directe stralenbundel komen. De handschoenen beschermen wel tegen stroostraling, maar niet tegen directe straling.

*loden schort*  
*loden handschoenen*

*hulpmiddelen*

Soms moet je *hulpmiddelen* gebruiken om de afstand tot de röntgenstralen te vergroten. Zo plaats je de cassettes bij een opname van een paardenbeen in een houder. Deze kan door een lange, scharnierende steel vanaf een afstand worden vastgehouden. Ook bij kleine huisdieren moet je soms met bijvoorbeeld een verbandje een poot vasthouden. Dit omdat je anders in de directe straling komt met de handschoen.

*badge*

Elke keer wanneer je binnen de ruimte komt waar röntgenopnames worden gemaakt, dien je een speciale *badge* te dragen. Deze badge is een controlemiddel voor de hoeveelheid straling waaraan je wordt blootgesteld. De badge is dus persoonlijk. De badge biedt geen bescherming tegen de stralen, maar is puur ter controle. De badge dient periodiek te worden opgestuurd om te laten bepalen aan hoeveel straling je hebt blootgestaan. Dit moet gebeuren bij een erkende instelling (TNO of ECN). Tegenwoordig wordt gebruik gemaakt van zogenaamde TLD-dosimeters. Dit staat voor thermoluminescentie-dosimetrie. De badge moet op de meest blootgestelde delen van het lichaam worden gedragen. Meestal draag je de badge op de kraag of mouw. Op de mouw vlak bij de pols is een goede locatie. Het is niet de bedoeling de badge onder het loodschort te dragen. De hoeveelheid straling die je met de badge meet, is de hoeveelheid straling waaraan je bent blootgesteld. Hij meet dus niet de hoeveelheid straling waardoor je wordt geraakt. Deze hoeveelheid straling zal een stuk lager liggen, omdat de beschermende kleding een groot deel tegenhoudt. De uitslagen van de metingen van de badges moeten worden geregistreerd. Deze administratie moet indien nodig aan de inspectie worden getoond. Men is verplicht de uitslagen ook aan de betrokken personen mee te delen. De hoeveelheid straling waaraan een persoon mag worden blootgesteld, is vastgelegd in het Besluit stralenbescherming. Aan het einde van dit hoofdstuk lees je hier meer over.

### **De röntgenkamer**

De ruimte moet zodanig zijn, dat de straling die buiten de ruimte komt zeer gering is. De dosis mag niet groter zijn dan 1 mSv per jaar.

---

In een gezelschapsdierenpraktijk is het in veel gevallen afdoende om wanden en deuren te voorzien van een loodequivalent van 1 mm. Indien er zeer weinig opnames worden gemaakt, kan zelfs 0,5 mm loodequivalent al voldoen. Er hoeft hier alleen maar beschermd te worden tegen stroostralen.

*beweegbare apparatuur*

In gevallen waarbij je te maken hebt met *beweegbare apparatuur*, waarbij de stralenbundel verschillende kanten op kan gaan, moet je meer maatregelen nemen. Deze apparatuur wordt bijvoorbeeld in paardenklinieken gebruikt. Bij deze apparatuur moet de directe straling worden tegengehouden. Hiervoor moeten wanden een loodequivalent hebben van 2 mm. Dit komt overeen met bijvoorbeeld 14 cm dik beton. Het is ook mogelijk om met verplaatsbare loodschermen te werken van 2 mm dik. Je kan dan vaak een betere bescherming bieden aan de assisterende personen. De röntgenkamer moet afsluitbaar zijn, zodat er niet iemand naar binnen kan wandelen tijdens de opnames. Eventueel kan met een rode lamp aangegeven worden dat de ruimte op dat moment wordt gebruikt voor röntgenopnamen. Aan de buitenkant van de ruimte moet worden aangegeven dat er risico is op straling. Dit gebeurt met het volgende stralingssymbool.

**Fig. 1.3**  
Waarschuwingssymbool  
voor straling.



### **Nog enkele regels**

*Besluit  
stralenbescherming*

In het *Besluit stralenbescherming* van de Kernenergiewet kun je de regels vinden die betrekking hebben op het gebruik van apparaten die ioniserende stralen uitzenden.

*melden*

a Als een röntgenapparaat in gebruik wordt genomen of uit gebruik wordt genomen, moet je dit *melden* bij het ministerie van Volksgezondheid. Het wordt vanuit daar doorgegeven aan de desbetreffende arbeidsinspectie. Indien het apparaat een buisspanning heeft van 100 kV of meer, moet een *vergunning* worden aangevraagd.

*vergunning*

*deskundig*

b De personen die met het apparaat werken, dienen *deskundig* te zijn. Zij moeten verstand hebben van de aard van de straling en de risico's. Daarnaast moeten zij weten hoe te beschermen tegen de risico's van de straling en moeten zij verstand hebben van de desbetreffende werkzaamheden.

Andere mensen mogen onder hun toezicht of in opdracht met het apparaat werken. Dierenartsen die na 1983 zijn afgestudeerd, hebben een röntgenaantekening. Dierenartsen die voor die tijd zijn afgestudeerd, moeten de bevoegdheid apart verwerven door een bijscholingscursus.

c Je moet de dosislimieten kennen.

	Maximale effectieve dosis (mSv)	Ooglens (mSv)	Huid (mSv)	Handen, voeten etc. (mSv)
Werknemers categorie A	20	150	500	500
Werknemers categorie B	6	45	150	150
Binnen locatie	1	15	50	
Buiten locatie	0,1			
Zwangere werknemer	1			

- Radiodiagnostische medewerkers worden in twee groepen verdeeld, afhankelijk van de hoeveelheid straling waaraan ze zijn blootgesteld. Dierenartsen en dierenartsassistenten zijn ingedeeld onder categorie B.
  - Zwangere vrouwen en jongeren tot 18 jaar mogen niet worden blootgesteld aan straling. Dit betekent dus dat zwangere assistenten en dierenartsen niet mogen worden blootgesteld aan röntgenstraling.
  - Een uitzondering vormen jongeren vanaf 15 jaar die een opleiding volgen waar ze in contact komen met straling. Zij mogen worden blootgesteld aan een effectieve dosis van 6 mSv.
  - Binnen de locatie waar het röntgenapparaat staat, mag een maximale effectieve dosis van 1 mSv per jaar worden gemeten. Buiten de locatie mag dit maximaal 0,1 mSv zijn.
- d Alle personen die in een praktijk werken met de röntgenapparatuur moeten ingelicht worden over de risico's. Daarnaast moeten zij een goede handleiding krijgen over de bediening van het röntgenapparaat en de veiligheidsvoorschriften. De standaardhandelingen moeten in protocollen zijn vastgelegd.
- e De apparatuur moet 1 keer per jaar worden nagekeken. In de tussenliggende periode moet de apparatuur natuurlijk ook netjes worden onderhouden en gekalibreerd. Zodra er iets kapot is, moet dit worden gemeld. Ook de beschermende kleding moet worden nagekeken.

*controlelijstje* Ter controle kan je in de röntgenkamer het volgende *controlelijstje* hangen:

- zo min mogelijk personen in de röntgenkamer
- verplicht loodschorten te dragen
- verplicht loodhandschoenen te gebruiken bij het vasthouden
- verplicht een persoonlijk controlebadge te dragen
- vasthouden bij voorkeur door de begeleider van de patiënt laten doen
- handschoenen mogen niet in de röntgenstraal komen
- goed diafragmeren
- lichtvizier gebruiken
- gebruik van eventuele hulpmiddelen om afstand tot stralen te vergroten

- 
- apparaat beveiligen tegen gebruik onbevoegden
  - defecte apparatuur direct melden.

## 1.8 Afsluiting

Röntgen is een veelgebruikte techniek om afwijkingen bij een dier op te sporen. Je maakt er een opname mee van het binnenste van een dier. In dit hoofdstuk heb je geleerd wat je allemaal met röntgen kan en wat niet. Bovendien is er aandacht besteed aan de schadelijke effecten van röntgenstralen. Omdat je er vaak mee gaat werken, is het belangrijk hier iets van te weten. Tot slot heb je geleerd hoe je röntgenopnames van slechte kwaliteit kunt verbeteren.

- Vragen 1.1**
- a Is de golflengte van röntgenstraling groter of kleiner dan de golflengte van licht?
  - b Van welke 3 eigenschappen van röntgenstraling wordt gebruikgemaakt?
  - c Van welk metaal worden de anode en kathode gemaakt?
  - d Welke 3 dingen kunnen er gebeuren met röntgenstralen als ze een object raken?
  - e Wat wordt meer geabsorbeerd: straling met een hoge energetische waarde en een korte golflengte, of straling met een lage energetische waarde en een lange golflengte?
- Vragen 1.2**
- a Wat is diafragmeren?
  - b Welk effect treedt op wanneer het spanningsverschil tussen de anode en de kathode groter wordt?
  - c Waarvoor dient een stroostralenrooster?
- Vragen 1.3**
- a Wat is het voordeel van cassettes ten opzichte van enveloppefilms? Waarom zou je een enveloppefilm gebruiken?
- Vragen 1.4**
- a Wat houdt de 15%-regeling in?
  - b Waarom worden er meestal 2 opnames gemaakt die loodrecht op elkaar staan?
- Vragen 1.5**
- a Wat is de oorzaak van te weinig contrast en wat moet je daar aan doen?
- Vragen 1.6**
- a Welk weefsel is extra gevoelig voor straling?
  - b Welke schadelijke effecten hebben röntgenstralen?
  - c Mag je met loden handschoenen aan in de directe röntgenstralen komen?
  - d Mag elk röntgenapparaat zonder vergunning worden gebruikt?



---

## 2 Radiologisch onderzoek

### Oriëntatie

In dit hoofdstuk lees je over enkele praktische zaken die van belang zijn voor het maken van een goede röntgenfoto. Vooral bij het maken van een opname van de buikholte en de borstholte is het handig om een paar dingen te weten.

Ook wordt ingegaan op echografie. Dit is een beeldvormende techniek die in steeds meer praktijken wordt gebruikt. Je krijgt een korte uitleg over hoe de echografie werkt en wat de mogelijkheden zijn. En wat natuurlijk vooral belangrijk is, hoe je moet assisteren bij het maken van een echo.

Als laatste worden nog enkele andere radiologische technieken aangestipt. Het is niet waarschijnlijk dat je deze technieken in de praktijk tegenkomt, maar voor de volledigheid is het wel nuttig om van het bestaan van deze technieken af te weten.

### 2.1 Röntgenologisch onderzoek

We zullen even op een rijtje zetten hoe je de weefsels ziet op een röntgenfoto. Je hebt al geleerd dat de weergave van structuren en weefsels afhangt van een aantal factoren:

- de dikte van het object
- het atoomnummer van het weefsel
- de dichtheid van het weefsel.

*botten* Door het hoge atoomnummer en de grote dichtheid van calcium absorbeert het skelet veel stralen. Op röntgenfoto's worden *botten* wit afgebeeld. Er kunnen vrij veel details worden onderscheiden.

*weke delen* *Weke delen* hebben een lager atoomgetal en een lagere dichtheid dan bot. Ze worden minder wit afgebeeld. Uiteraard zit er wel wat variatie tussen de verschillende weke delen.

*vet* *Vet* valt eigenlijk ook onder de weke delen. Omdat vet een lagere dichtheid heeft, worden er minder stralen geabsorbeerd. Vet wordt dan ook minder wit weergegeven dan de overige weke delen.

*gas* *Gas* heeft een lage soortelijke dichtheid. Het absorbeert weinig stralen en wordt zwart weergegeven op de röntgenopnamen.

### Abdomen

*laag kilovoltage* Om een röntgenfoto van de buik goed te kunnen beoordelen, moet de opname van goede kwaliteit zijn. De contrastverschillen in het abdomen zijn niet zeer groot. Door de opname van het abdomen te maken met een *laag kilovoltage* (50-75 kV) en een

<i>hoog mAs-getal</i>	<i>hoog mAs-getal</i> , worden de contrastverschillen geaccentueerd. Hierdoor kunnen meer details worden waargenomen.
<i>strooistralenrooster</i>	Verder zal er gebruikgemaakt moeten worden van een <i>strooistralenrooster</i> . Door het gebruik van het strooistralenrooster neemt de belichtingstijd echter nog verder toe. Alleen bij katten en kleine honden is het niet nodig het strooistralenrooster te gebruiken.
<i>versterkingsschermen diafragmeren</i>	Normaal gebruik je voor de opnames standaardcassettes en <i>versterkingsschermen</i> . Het is belangrijk om goed te <i>diafragmeren</i> . Op de opname moeten ook de begrenzingen te zien zijn: het diafragma, de wervelkolom en de rugspieren, het perineum en de ventrale spieren.
<i>expiratie</i>	De opname moet gemaakt worden op het dode moment van de ademhaling, dat is aan het einde van de <i>expiratie</i> .
	Een onderbelichte opname (te wit), is niet te beoordelen en moet worden overgedaan. Een overbelichte foto kan soms nog met een speciale lamp worden bekeken. Bewogen foto's of foto's waarop de patiënt geroteerd ligt, moeten ook worden overgedaan.
	Als de maag of de blaas vol is, worden de andere organen opzij gedrukt, waardoor er een heleboel details verloren gaan. Een grote hoeveelheid ontlasting in de darmen kan eenzelfde effect geven. Als de röntgenfoto op afspraak is, laat dan de patiënt een dag van tevoren vasten. Drinken mag wel gewoon. Het is van belang dat de honden van tevoren goed worden uitlaten. Als er ter plekke wordt besloten een opname te maken, laat de hond dan goed uit. Met een kat wordt dit wat lastiger. Eventueel kan een laxeermiddel worden gegeven en een paar uur worden gewacht. Andere dingen waar je op moet letten, zijn bijvoorbeeld modderkorsten of andere viezigheid in de vacht. Dit kan zeer misleidende beelden geven.
<i>vet</i>	Om de organen ligt een laagje <i>vet</i> dat de begrenzingen zichtbaar maakt. Een vet dier geeft vaak een duidelijk beeld met veel detail. Een heel mager dier, zonder vet in de buikholte geeft weinig contrast en vaak zijn de opnames moeilijk te beoordelen.
<i>linkerzijde</i>	Bij de laterale opname wordt het dier standaard op zijn <i>linkerzijde</i> (DS) gelegd. Het gas in de maag verzamelt zich dan in het dorsale deel van de fundus achter het linkercrus van het diafragma en in het antrum en in het neergaande deel van het duodenum. Dit maakt de net genoemde structuren goed herkenbaar. Maar ook de schaduw van de lever wordt zo goed zichtbaar. Als het dier op zijn rechterzijde zou liggen, verzamelt het gas zich in de fundus van de maag achter het diafragma. Hierdoor zijn het antrum, de pylorus en het duodenum vaak niet goed te beoordelen.

## **Thorax**

Een goede thoraxfoto kan veel extra informatie toevoegen aan het klinisch onderzoek. Een slechte kwaliteit foto kan echter ook verkeerde informatie geven. De interpretatie van de foto's wordt dan heel moeilijk. Soms lijken er processen aanwezig die er helemaal niet zijn. Of er worden juist dingen gemist door de slechte kwaliteit. Voor het maken van goede röntgenopnamen van de thorax heb je een apparaat met een behoorlijk vermogen nodig.

---

<i>hoog kilovoltage lage mAs</i>	Röntgenopnamen van de thorax worden over het algemeen gemaakt met een <i>hoog kilovoltage</i> (100 kV) en een <i>lage mAs</i> (korte belichtingstijd). Deze instellingen moeten ervoor zorgen dat het hoge contrast tussen de luchthoudende longen en de overige organen wordt gereduceerd.
<i>stroofstralenrooster</i>	Deze manier van belichten wordt gebruikt bij grote en middelgrote honden. Daarbij wordt ook een <i>stroofstralenrooster</i> gebruikt. Bij katten en kleine honden wordt geen stroofstralenrooster gebruikt. Het hoge kilovoltage heeft bij kleinere dieren geen positieve bijdrage op de opname. Er wordt bij kleine honden en katten gewerkt met een kilovoltage van 50-70 kV.
<i>vette dieren</i>	Bij zeer <i>vette dieren</i> heeft een heel hoog kilovoltage een negatief effect, vanwege de grote hoeveelheid stroofstralen die ontstaat door het vet. Een voordeel van het hoge kilovoltage is dat de belichtingstijd heel kort wordt. De kans op bewegende opnames wordt hierdoor een stuk kleiner. Omdat er in de thorax altijd veel beweging is, komt een korte belichtingstijd goed uit. De belichtingstijd wordt echter weer verlengd door het gebruik van een stroofstralenrooster.
<i>versterkingsschermen</i>	Bij een standaardonderzoek van de thorax wordt bij grote en middelgrote honden gebruikgemaakt van cassettes met middelsnelle <i>versterkingsschermen</i> . Bij kleine honden en katten worden cassettes met een langzaam detailscherm gebruikt. Net als bij alle andere onderzoeken, blijft het erg belangrijk goed te diaframeren.
	Standaard worden een DV-opname en een DS- of SD-opname gemaakt. Voor de thoraxfoto maakt het niet zoveel uit of de patiënt op de linker- of de rechterzijde ligt. Omdat de meeste buikopnamen van rechts naar links worden genomen, kan het handig zijn om dit als standaard aan te houden. Soms is het niet mogelijk om een DV-opname te maken. Je kan dan ook een VD-opname maken. Het nadeel hiervan is dat de hartschaduw langer wordt en het volume van de luchthoudende structuren minder is. Er kan ook voor een tweede (andere zijde) zijdelingse opname worden gekozen in plaats van een VD-opname.
	Bij de laterale opname wordt de centraalstraal gericht op het midden van de vijfde intercostaalruimte. De DV-opname wordt gecentreerd in het midden van de rug net achter de schouderbladen. Net als bij het abdomen, dient de hele thorax inclusief de begrenzingen op de foto te staan. De begrenzingen zijn: sternum, diafragma, borstingang en wervelkolom. Er moet voorkomen worden dat de patiënt gedraaid ligt. De ribbenparen moeten precies over elkaar heen worden geprojecteerd. Met behulp van een steuntje (of tissues) kan de thorax iets ondersteund worden, of je kan de poten een stukje van de tafel tillen. Bij de DV-opname moet de patiënt precies recht liggen, zodat de linker- en de rechterthorax helft symmetrisch worden afgebeeld. De spinaaluitsteeksels moeten precies over de wervels worden geprojecteerd. Als het nodig is, kan het dier worden gesedeerd of eventueel onder algehele narcose worden gebracht.
<i>inspiratie</i>	De opname van de thorax moet gemaakt worden op het hoogtepunt van de <i>inspiratie</i> . Als een opname tijdens de expiratie wordt genomen, kan een misleidend beeld ontstaan. Door de afname van de hoeveelheid lucht in de longen, worden ze compacter van structuur. Hierdoor kan ten onrechte worden aangenomen dat er sprake is van longafwijkingen, of er kunnen kleine afwijkingen worden gemist door de toegenomen dichtheid.

---

---

Ook de hartschaduw is anders tijdens de expiratie. De schaduw is groter en lijkt nog groter door de afname van het volume van de thorax. De dierenarts zou zo ten onrechte kunnen denken dat er sprake is van een hartvergroting.

Soms wordt er expres een opname gemaakt tijdens de expiratie. Dit wordt gedaan bij een verdenking op de aanwezigheid van een kleine hoeveelheid vocht of lucht in de pleurale holte. Ook kan het helpen bij het aantonen van een intrathoracale tracheacollaps.

## 2.2 Speciaal gebruik röntgenologie

Om een beter beeld te krijgen, kan je bij een aantal organen werken met contrastmiddelen. Ook kan worden doorgelicht, waardoor het beeld direct op een scherm bekeken kan worden.

### Contrast

*Contrastmiddelen* worden gebruikt bij röntgenopnamen van het urogenitaalapparaat, het maagdarmstelsel en het ruggenmerg.

#### ***Urogenitaalapparaat***

Zowel bij mannelijke als bij vrouwelijke dieren wordt gebruikgemaakt van contrast om de blaas en de urethra beter te kunnen beoordelen. Bij de reu wordt op deze manier ook naar de prostaat gekeken. Bij vrouwelijke dieren kan dit onderzoek worden gecombineerd met contrastonderzoek van de uterus.

*enkel contrast* Je kunt enkel en dubbel contrastonderzoek doen. Bij *enkel contrast* wordt contrastmiddel ingebracht, waarna een opname wordt gemaakt. Als contrast kan lucht (negatief) worden gebruikt of een jodiumhoudend contrastmiddel (positief). Een enkel contrast wordt gebruikt om bijvoorbeeld de positie van de organen te bepalen. Het geeft informatie over de begrenzing en het lumen.

*dubbel contrast* Bij een *dubbel contrast* onderzoek wordt eerst een positief contrastmiddel ingebracht. Dat plakt tegen de wand. De rest wordt verwijderd. Vervolgens wordt lucht ingebracht. Met deze techniek kan de wand goed worden beoordelen.

#### ***Maagdarmstelsel***

Het kan zijn dat er na een klinisch onderzoek wordt besloten om een röntgenfoto te maken. Niet altijd is een gewone opname toereikend. Het onderzoek kan worden aangevuld met een contrastonderzoek. Dit moet wel met gegronde redenen zijn, want het is redelijk belastend.

Voor het onderzoek moet het dier minimaal 24 uur vasten en 2 uur dorsten. Met microlax worden het rectum en colon geledigd.

Soms is sedatie noodzakelijk. Sommige sedatiemiddelen (promazine-derivaten) hebben een nadelige invloed op de darmmotiliteit. Als contrastmiddelen kunnen barium, jodiumhoudende contrastmiddelen en lucht worden gebruikt. Ook kan net als bij de blaas dubbelcontrast worden gebruikt. Er kunnen verschillende onderzoeken worden uitgevoerd:

- een luchtcontrast van maag of colon
- barium-doorloopserie
- contrastmiddel rectaal inbrengen voor dikkedarmonderzoek
- bariummaaltijd
- dubbelcontrast maag of dikke darm.

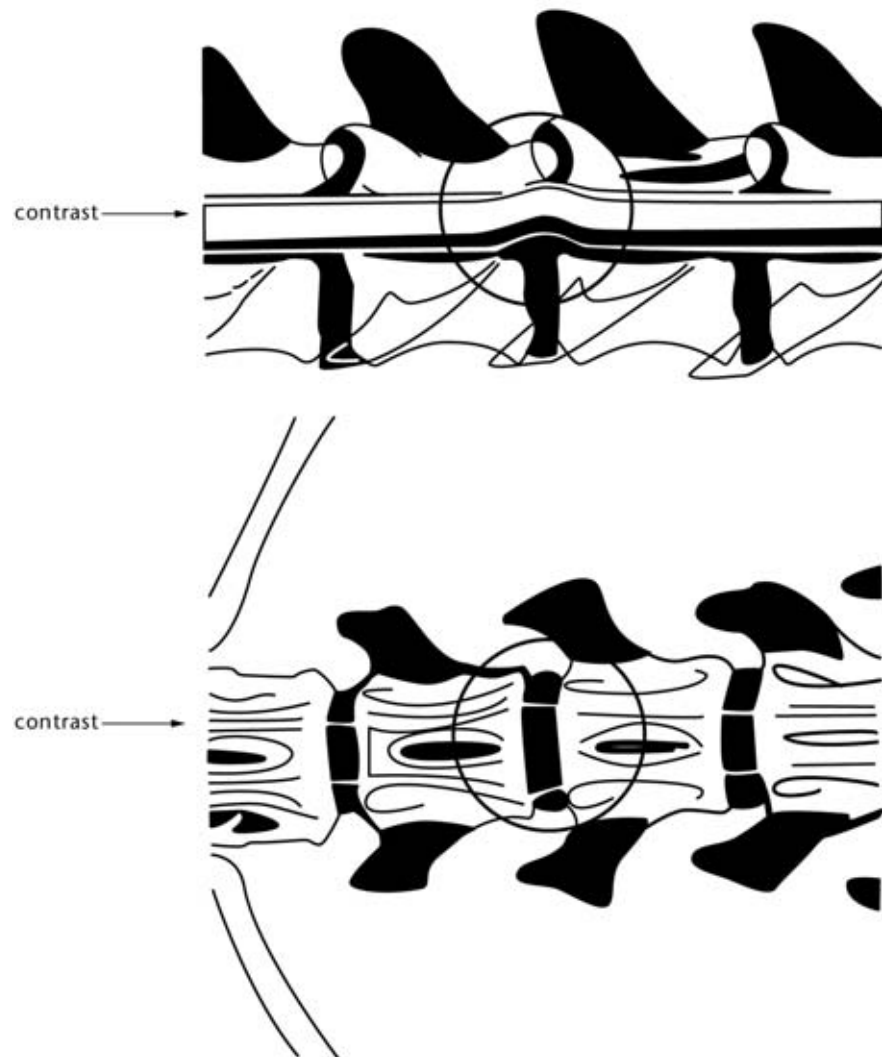
---

Bij de contrastopname moet je wel de doorstroomsnelheid weten van het contrastmiddel, zodat je weet wanneer een opname gemaakt moet worden.

### **Myelografie**

Door de subarachnoidale ruimte met een contrastmiddel in te spuiten, kunnen de vorm en omvang van het ruggenmerg worden beoordeeld. Als er bijvoorbeeld een tussenwervelschijf van zijn plaats is, die op het ruggenmerg drukt, zie je in de lijn met contrast een uitbochtung.

**Fig. 2.1**  
Een verschoven  
tussenwervelschijf drukt  
op het ruggenmerg.



### **Doorlichten**

Doorlichten is eigenlijk een permanente röntgenopname. De röntgenstralen vallen op een fluorescerend scherm. Het beeld kan direct op het scherm worden bekeken. Let er wel op dat het beeld precies omgekeerd is qua kleuren. Bot zal zich zwart aftekenen en gas wit. Deze methode wordt *doorlichten* of *fluoroscopie* genoemd. Het permanente beeld kan worden opgenomen op video. Doordat de straling veel langer

---

duurt dan bij een gewone opname, is het stralingsrisico hoger. De hoeveelheid straling die nodig is, ligt wel lager.

Doorlichten is een niet veel gebruikte techniek, mede vanwege het hoge stralingsrisico en de hoge kosten. Een toepassing is bijvoorbeeld het maken van een slikfilm. Hierbij wordt met behulp van contrast het slikproces gevolgd.

## 2.3 Echografie

Naast röntgenologie wordt er in de diergeneeskunde veel gebruikgemaakt van echografie. Enkele onderdelen van de diergeneeskunde waarbij gebruik wordt gemaakt van echografie zijn:

- gynaecologie (koeien, varkens, paarden en gezelschapsdieren), vruchtbaarheidsbegeleiding, vaststellen dracht
- pezen paard
- abdomen gezelschapsdieren (paard)
- cardiologie paard en gezelschapsdieren
- thorax gezelschapsdieren (paard).

De techniek van de echografie is ontwikkeld voor het doen van nautisch onderzoek. In 1838 werd met behulp van geluidsgolven de afstand tot de oceaانبodem gemeten. Deze techniek werd sterk verbeterd door de uitvinding van het piëzo-principe. De detectiesystemen werden verder ontwikkeld na het zinken van de Titanic en voor de navigatie van duikboten. Na de Tweede Wereldoorlog werd de techniek steeds meer gebruikt in de medische wereld. Vooral door het gebruik van een hogere frequentie en een kortere pulstijd werd de resolutie steeds verder verbeterd.

*hoge frequentie* Bij echografie wordt gebruikgemaakt van geluidsgolven. De geluidsgolven die gebruikt worden, hebben een hele *hoge frequentie* (2-10 MHz). Deze frequentie ligt ver boven onze gehoorrens. (Ons gehoor heeft een bereik van ongeveer 20 tot 20.000 Hz.) Echografie wordt al geruime tijd zowel humaan als veterinair gebruikt en er zijn nog geen nadelige effecten bekend. Je kan er dus van uitgaan dat het een veilige techniek is.

*transducer* De geluidsgolven worden opgewekt door een stroompje te sturen door een kristal in een *transducer*. Dit kristal heeft piëzo-elektrische eigenschappen. Door de elektrische stroom wordt het kristal vervormd en produceert geluidsgolven. De andere kant op zorgt het weerkaatste geluid voor een vervorming van het kristal en wordt stroom geproduceerd. De stroom wordt omgezet in beeld.

De transducer werkt om en om als zender en als ontvanger. Het grootste deel van de tijd werkt hij als ontvanger, slechts een klein deel van de tijd als zender.

*A-mode* De eerste vorm van echografie die gebruikt werd in de diergeneeskunde was de *amplitude-modulation (A-mode)*. Het enige wat kon worden aangetoond, was een met vloeistof gevulde holte die omgeven was door een wand. Deze vorm van echografie werd dan ook gebruikt voor drachtigheidsdiagnostiek bij het varken. Op het scherm is een rechte lijn te zien. Op het moment dat de golven een met vloeistof gevulde holte raken, veroorzaakt dit een uitslag in de lijn. De sterkte van de weerkaatsing wordt weergegeven in de hoogte van de uitslag.

- B-mode* De *brightness modulation (B-mode)* geeft niet één lijn weer, maar een heleboel lijnen naast elkaar. De sterkte van de weerkaatsing wordt nu niet weergegeven door de hoogte van de uitslag, maar door de kleur van een punt. Hoe sterker de weerkaatsing, des te witter de punt. De kleur van de punt geeft de sterkte van de weerkaatsing weer en de plaats van de punt geeft de afstand tot de transducer weer. Zo ontstaat er een beeld. Door het beeld steeds heel snel te verversen, kunnen ook bewegingen worden gevolgd. Bij het bekijken van het beeld is de bovenkant de kant die tegen de transducer aan zit.
- M-mode* Bij de *motion-mode (M-mode)* wordt één lijn uit het beeld geselecteerd. De beweging wordt hierbij weergegeven tegen de tijd. Deze techniek wordt vooral gebruikt in de cardiologie.
- C-mode* Bij de *C-mode* ofwel de *construction-mode* wordt uit een hele serie B-mode-beelden een driedimensionale reconstructie gemaakt. Met deze techniek is het zelfs mogelijk om achter structuren te kijken.

Net als in de röntgenologie worden de verschillende weefsels verschillend weergegeven. De geluidsgolven worden geabsorbeerd, weerkaatst of afgebogen (verstrooid). Weefsels die geen echo geven, worden zwart weergegeven. Je noemt dit *hypo-echoïsch*. Echodense weefsels geven een wittig beeld. Je noemt dit *hyperechoïsch*. Deze weefsels geven veel echo. Tussen echorijk en anechoeën zitten een heleboel gradaties.

De overgangen van verschillende weefsels geven ook een echo. Als het verschil van de weefsels groot is, is de echo sterk. Soms zijn de echo's op zo'n overgang zo sterk dat er geen geluid meer voorbij komt. Dit kan bijvoorbeeld gebeuren bij een holte met lucht of bij de overgang naar bot.

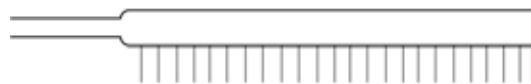## Transducers

Er zijn drie soorten *transducers*.

### De lineair array-scanner

De naam zegt het eigenlijk al: de kristallen liggen op een lijn. Het resultaat is een rechthoekig beeld. Om een goed beeld te krijgen, is een groot contactoppervlak nodig. Deze scanners worden veel gebruikt bij gynaecologische begeleiding van paarden.

**Fig. 2.2**  
Lineair array-transducer.



### De sectorscanner

In de sectorscanner zit een bewegend kristal. Deze scanner geeft een waaivormig beeld. Het voordeel is dat er maar een klein contactoppervlak nodig is en het manipuleren van het beeld is makkelijker. Over het algemeen zijn de beelden van een betere kwaliteit dan die van de lineaire scanner. Het gebied dat deze transducer bestrijkt, is groter dan dat van de lineaire transducer. De sectorscanner is echter een stuk duurder en kwetsbaarder.

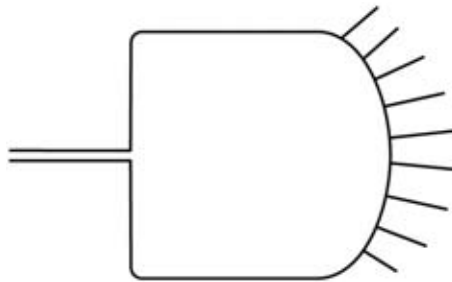
**Fig. 2.3**  
Sector-transducer.



#### **De convexscanner**

De convexscanner is een combinatie van beide vorenstaande technieken. De kristallen liggen in een halve cirkel. Hierdoor ontstaat een waaivormig beeld. De kwaliteit komt overeen met die van de lineaire transducer. De grootte van het beeld is gelijk aan die van de sectorscanner.

**Fig. 2.4**  
Convex transducer.



#### **Geluidsfrequentie**

De frequentie van het geluid bepaalt tot hoever de golven doordringen en is van belang voor de beeldkwaliteit. Hoe lager de frequentie is, des te dieper dringen de golven door. Een frequentie van bijvoorbeeld 25 MHz dringt door tot zo'n 25 cm, een frequentie van 5 MHz tot ongeveer 5 cm.

*beeldkwaliteit*

Voor de *beeldkwaliteit* ligt dit verband echter omgekeerd. Des te hoger de frequentie, des te beter de beeldkwaliteit. Voor een goede beeldkwaliteit is een goede resolutie van belang. Je onderscheidt de laterale en de axiale resolutie. De laterale resolutie staat voor de duidelijkheid van naast elkaar liggende schaduwen. De axiale resolutie staat voor schaduwen die achter elkaar vallen.

Diepe structuren worden dus vager weergegeven dan oppervlakkige structuren. Over het algemeen is een frequentie van 5 of 7,5 MHz goed geschikt voor diergeneeskundig gebruik.

#### **Het echoapparaat**

Alle echosignalen worden in het *echoapparaat* omgerekend tot beelden. Op het apparaat kan nog van alles worden ingesteld ('kleur', diepte, stilzetten beeld, invoeren tekst en gegevens). Het beeld wordt qua kleur afgesteld op de lever en milt.

Wat bijna onmisbaar is bij het maken van een echo is een videorecorder. Verder kan je de beelden vastleggen op de computer of printen.

#### **Het maken van een echo**

De transducer moet goed contact kunnen maken met de huid. De geluidsgolven worden namelijk slecht geleid door lucht. Aangezien er in een vacht veel lucht zit, zullen de golven niet goed worden doorgegeven. Het te onderzoeken gebied moet je daarom *scheren*. Daarna wordt er op de huid een speciale *contactgel* aangebracht.



---

*contactgel*

Als het dier om de een of andere reden niet geschoren mag worden, kan je de vacht ook goed nat maken met water. Dit geeft wel een minder goed resultaat.

Soms geleiden huiden erg slecht. Deze moeten dan eerst goed worden ontvet. Het kan ook nut hebben om de gel even te laten intrekken.

Vermijd stress vlak voor het doen van een echo. Dit kan er namelijk toe leiden dat het dier lucht inslikt. Voor sommige onderzoeken kan het handig zijn dat de dieren een volle blaas hebben. Voor andere onderzoeken is het juist noodzakelijk dat het dier van tevoren vast. Eventueel kan de patiënt gesedeerd worden.

De positie van het dier hangt af van het onderzoek. Meestal is het het handigst wanneer de patiënt op zijn rug ligt. Voor een echo van het hart is het het mooiste om het dier op zijn rechterzij te leggen en het hart van onderaf te echoën.

Behalve de positie van de patiënt is de houding van de mensen van belang. Om het dier vast te houden en om de echo te maken, moet constant krom worden gestaan. Het is daarom verstandiger om te gaan zitten. Voor het vertrouwen van het dier is het overigens handig om de eigenaar de kop van het dier te laten vasthouden.

## 2.4 Overige beeldvormende technieken

We zullen nog enkele radiologische technieken aanstippen. In de praktijk zul je deze technieken waarschijnlijk niet tegenkomen. Het kan zijn dat een patiënt een keer wordt doorgestuurd naar een kliniek, waar een van de onderzoeken wel wordt uitgevoerd. Het komende stuk is alleen voor de volledigheid.

### CT-scan

Met een *CT-scan* ofwel een computertomografie worden met behulp van röntgenstralen doorsneden gemaakt. Door alle plakjes op elkaar te leggen, kan een driedimensioneel beeld worden verkregen.

### MRI-scan

Bij de *MRI-scan* (Magnetic Resonance Imaging) wordt een driedimensionaal beeld verkregen door middel van radiogolven en magnetische velden. Er komen dus geen röntgenstralen aan te pas. De MRI is in tegenstelling tot de CT-scan niet schadelijk. De afbeeldingen die door middel van MRI worden verkregen, verschillen ook van röntgenopnamen. Met MRI kunnen zachte weefsels zichtbaar worden gemaakt, die met röntgentechnieken nauwelijks te onderscheiden zijn. MRI is om deze reden vaak een uitbreiding van of een aanvulling op een röntgenonderzoek.

## 2.5 Afsluiting

Het maken van een röntgenopnames is niet de enige manier waarop je naar het binnenste van een dier kunt kijken. Je kunt röntgenstraling ook op andere manieren gebruiken. Om een beter beeld te krijgen kunnen bijvoorbeeld contrastmiddelen worden gebruikt bij de opname. Doorlichten is weer een ander gebruik van röntgen. Naast röntgen zijn er ook andere technieken die je soms in de dierenartsenpraktijk tegenkomt, zoals echografie, een MRI-scan en een CT-scan. In dit hoofdstuk heb je

---

geleerd wat deze technieken inhouden en wat de verschillen zijn met röntgenopnamen.

- Vragen 2.1**
- a Waarom wordt bot wit weergegeven op een röntgenopname?
  - b Waarom wordt gas zwart weergegeven op een röntgenopname?
  - c Gebruik je bij alle dieren een stroostralenrooster bij het maken van een röntgenopname van de buik?
  - d Wat zijn de begrenzingen van het abdomen die je nog op de röntgenopname wilt zien?
  - e Wanneer tijdens de respiratiefasen maak je de röntgenopname van de buik?
  - f Er moet van een zeer dikke kat een foto worden gemaakt van de buik. De eigenaar verontschuldigt zich en is bang dat er door al het vet niets te zien zal zijn op de opname. Klopt dat?
  - g Heeft het nut om een hoog kilovoltage te gebruiken bij een thoraxopname van een vette hond?
  - h Waarom gaat bij een opname van de thorax de voorkeur uit naar een DV-opname in plaats van een VD-opname?
  - i Welke begrenzingen van de thorax wil je kunnen zien op een röntgenfoto?
  - j Hoe kun je zien dat een dier netjes recht ligt bij een DV-opname van de thorax?

- Vragen 2.2**
- a Wat wordt bedoeld met dubbel contrast?

- Vragen 2.3**
- a Met wat voor soort golven werkt echografie?
  - b Met wat voor kleur worden echodense structuren weergegeven?
  - c Wat gebeurt er als de verschillen tussen twee aangrenzende weefsels heel groot zijn?
  - d Wat is de meest gebruikte golffrequentie bij echografie in de diergeneeskunde?
  - e Op welke zijde wordt een dier bij voorkeur gelegd bij het maken van een echo van het hart?

---

## 3 Positioneren van de patiënt

### Oriëntatie

Om goede opnames te krijgen, is het heel erg belangrijk om de patiënt goed te positioneren en vast te houden. Dit zal vaak de taak van de dierenartsassistent zijn. Het is fijn werken als je weet wat je moet doen en waarom een dier in een bepaalde houding moet liggen. In dit hoofdstuk leer je daarom over het positioneren van de patiënt.

Allereerst wordt gekeken naar een aantal standaardopnames bij het paard. Bij grote huisdieren is het röntgenapparaat beweegbaar. Het paard wordt hier en daar wel in een bepaalde houding gezet. Het meeste richtwerk gebeurt met de röntgenbuis.

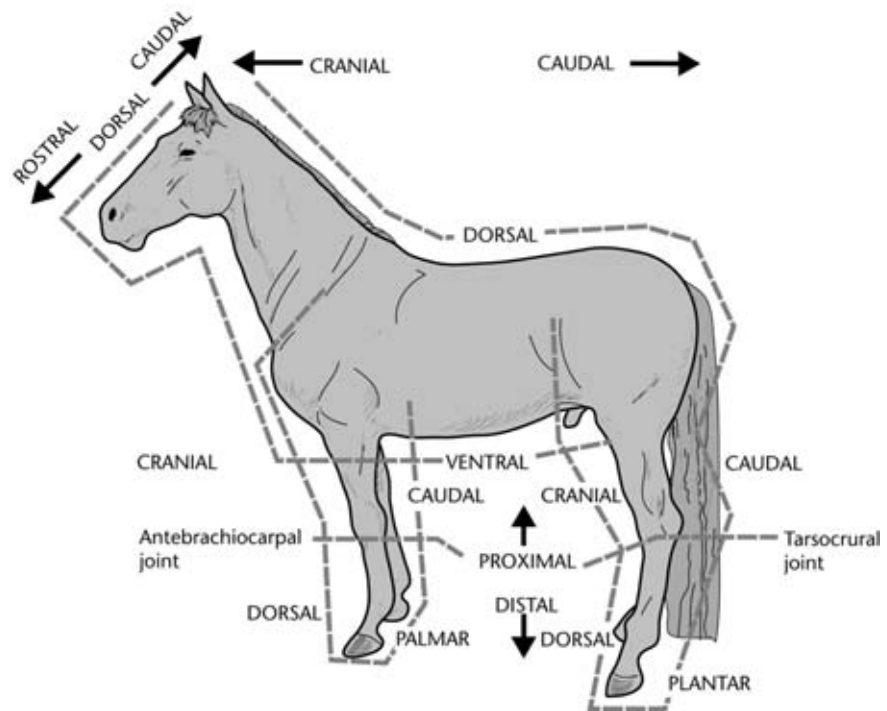
Daarna leer je de meest gebruikte opnamerichtingen bij gezelschapsdieren. Hier wordt meestal met vaste apparatuur gewerkt, zodat je het dier zelf in de goede positie moet leggen. Vaak kan de buis nog wel iets gedraaid of gekanteld worden.

### 3.1 Opnamerichtingen

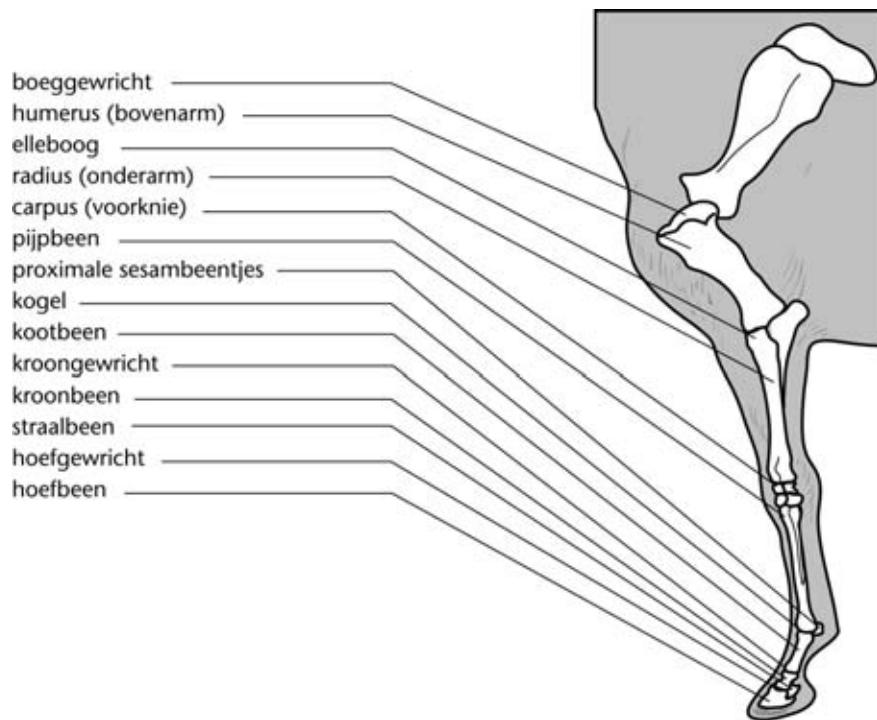
Om het gehele skelet van het paard of het rund röntgenologisch te onderzoeken, heb je apparatuur met een groot vermogen nodig. Als je je beperkt tot de onderste delen van de ledematen, kan je het af met een minder zwaar toestel. Vooral van de onderbenen van het paard worden veel röntgenopnames gemaakt. Je ziet hier alleen veelgebruikte opnamerichtingen.

AP	Anterior - posterior	Voor- achterwaarts
PA	Posterior - anterior	Achter- voorwaarts
ML	Medio - lateraal	Van binnen naar buiten
LM	Latero - mediaal	Van buiten naar binnen
DV	Dorso - ventraal	Van rug naar buik
VD	Ventro - dorsaal	Van buik naar rug
DS	Dextro - sinistraal	Van rechts naar links
SD	Sinistro - dextraal	Van links naar rechts
MO	Mediaal oblique	Schuin naar binnen gericht
LO	Lateraal oblique	Schuin naar buiten gericht
DS-VD	Dorsosinister - ventodexter	Van linkerkant rug naar rechterkant buik
PD	Proximo distaal	Van boven naar beneden

**Fig. 3.1**  
Opnamerichtingen



**Fig. 3.2**  
Anatomie van het  
voorbeen.



### Hoefbeen

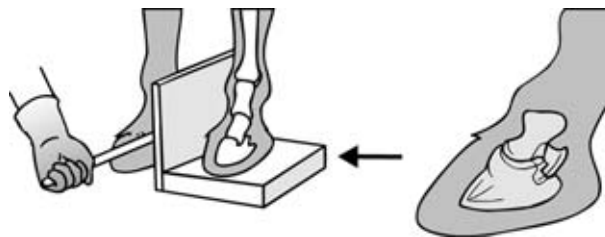
De opnamerichting van het hoefbeen hangt af van de reden van het onderzoek. Soms kan worden volstaan met één richting. Bij hoefbevangenheid kan de stand van het hoefbeen het beste worden beoordeeld met een laterale opname. Bij beenafwijkingen

*AP-opname* als botcyste, fractuur of hoornzuil kan je veelal volstaan met een *AP-opname*, maar soms zal je toch 2 richtingen moeten nemen om het proces goed in beeld te krijgen, zoals bij een overhoef.

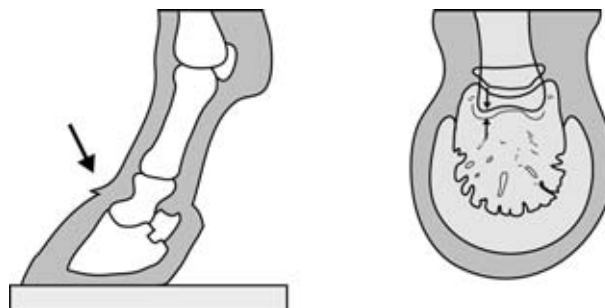
De AP-opnames kunnen op verschillende manieren worden gemaakt:

- Een onderbelichte podo-opname (zie verderop in de tekst).
- Als je de margo solaris wilt uitprojecteren, zet je de voet in het podoblok, maar in plaats van het kootgewricht te strekken, wordt het zover mogelijk gebogen. De centraalstraal wordt net onder de kroonrand gericht.
- Een opname waarbij de voet wordt opgevuld met groene zeep en op een cassette wordt geplaatst die plat op de grond ligt. De röntgenfoto wordt van voor naar achter genomen. De buis wordt zodanig naar beneden gekanteld dat de centraalstraal loodrecht op de voorwand van de hoof staat. Het centrum van de straal wordt net onder de kroonrand gericht.
- Als je geïnteresseerd bent in de takken van het hoefbeen, zet je de voet met zeep eveneens plat op de cassette. De röntgenbuis wordt weer zo gezet dat de centraalstraal loodrecht op de hoefwand valt. De foto wordt nu echter in *APMO-richting* (laterale tak) of in *APLO-richting* (mediale tak) genomen.

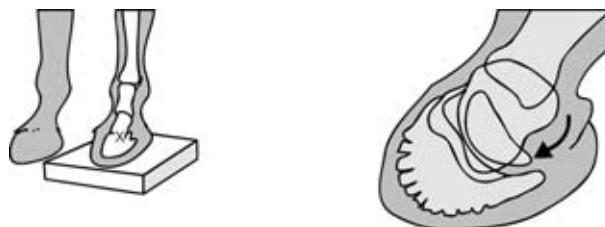
**Fig. 3.3**  
Laterale opname  
hoefbeen.



**Fig. 3.4**  
AP-opname  
hoefbeen.



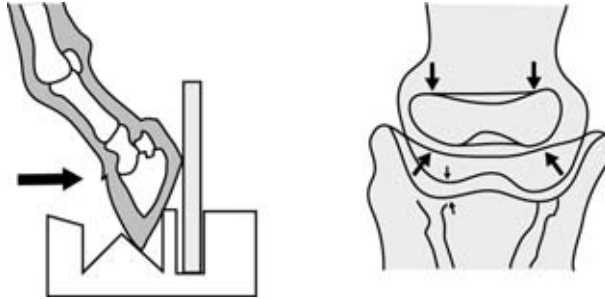
**Fig. 3.5**  
APMO-opname  
hoefbeen.



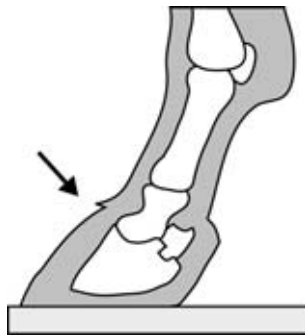
*podo-opnames* Een gebied waar bij het paard nogal eens problemen optreden, is het gebied van de hoefkatrol. Om dit gebied goed in beeld te brengen, maak je zogenaamde *podo-opnames*.

Allereerst worden een zijdelingse opname (ML of LM) en een voor-achterwaartse (AP) opname gemaakt. Bij de AP-opname wordt de hoof geplaatst in een *podoblok*. Bij de zijwaartse opname wordt de hoof op een 5 cm dik houtblok gezet.

**Fig. 3.6**  
Zijdelingse opname  
straalbeen.



**Fig. 3.7**  
Voor-achterwaartse  
opname straalbeen.



Bij de zijdelingse opname wordt de voet op het blok gezet, omdat de voet anders te laag staat voor het röntgenapparaat. Voor de AP-opname is het podoblok noodzakelijk. De hoof komt onder een hoek van 55° te staan. Voor pony's moet een iets kleiner blok worden gebruikt. De hoogteas van het straalbeen komt zo evenwijdig met de film te staan. Hierdoor treedt er de minste vertekening op van de voedingskanalen.

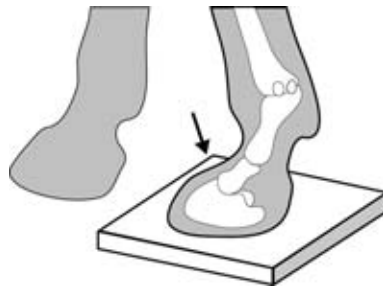Voor het onderzoek moet het hoefijzer (indien aanwezig) worden verwijderd en de voet worden bekapt. De zool en de straalgroeven moeten worden uitgesneden en alle losse stukken hoorn moeten worden verwijderd. Voor de AP-opname moet de hoof opgevuld worden met groene zeep.

Bij de AP-opname moet het kootgewricht zo veel mogelijk worden gestrekt en dien je een *strooistralenrooster* te gebruiken.

Als de AP- en de ML-/LM-opname nog niet voldoende informatie opleveren voor een diagnose, kan je besluiten om een extra opname te maken: een *PD-opname*.

Voor deze PD-opname moet de voet weer gevuld worden met groene zeep. De voet wordt op de cassette geplaatst, waarbij de voet zover mogelijk naar voren wordt geplaatst. De röntgenbuis wordt onder de buik van het paard gebracht en 65° t.o.v. het horizontale vlak naar beneden gekanteld. Het midden van de stralenbundel wordt tussen de hoefballen gericht. Deze opname geeft een uitprojectie van de achterkant van het straalbeen.

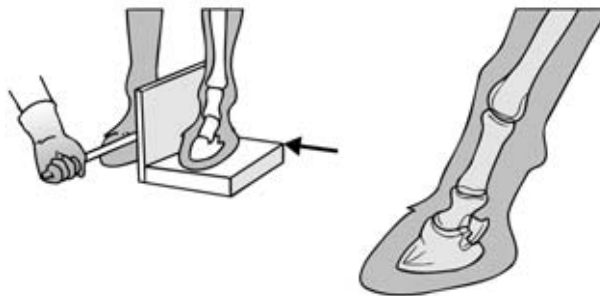
**Fig. 3.8**  
PD-opname straalbeen.



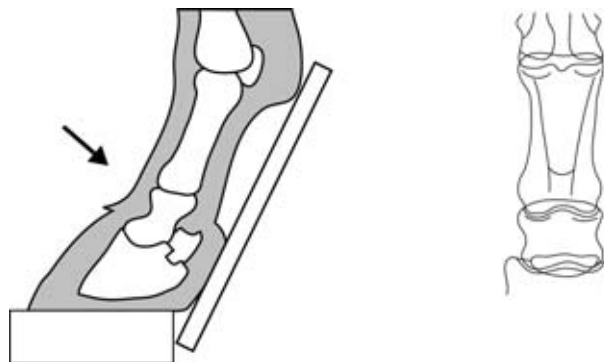
### Kroongewricht

De voet wordt op een 5 cm dik blok gezet, omdat de röntgenbuis anders niet laag genoeg kan worden gebracht. Voor de laterale opname wordt de cassette verticaal geplaatst direct naast het blok. Het blok mag niet breder zijn dan de voet. Voor de voor-achterwaartse opname wordt de cassette tegen de hoefballen en de achterkant van het kootgewricht geplaatst. Het blok mag niet achter de hoefballen uitkomen, omdat de cassette dan niet goed kan worden geplaatst.

**Fig. 3.9**  
Laterale opname  
kroongewricht en  
kroonbeen.



**Fig. 3.10**  
AP-opname  
kroongewricht en  
kroonbeen.



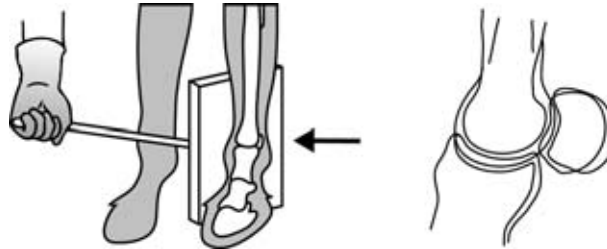
### Kootgewricht

Zowel voor de zijwaartse als de voor-achterwaartse opname wordt de stralenbundel horizontaal gericht op het kootgewricht. Zorg ervoor dat het been goed verticaal staat, anders is de gewrichtsspleet niet goed te beoordelen. De cassette wordt verticaal naast of achter het been geplaatst.

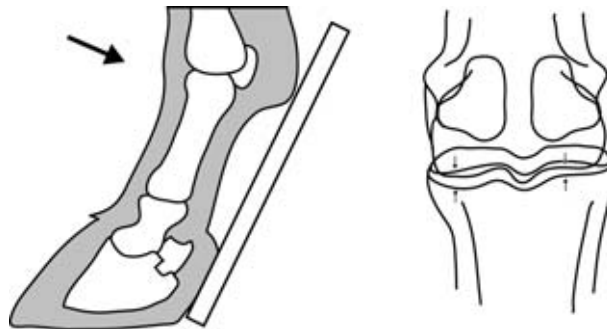
*pijpbeen* Het kan zijn dat je het onderste deel van het *pijpbeen* wilt uitprojecteren, zonder de sesambeentjes. Het been wordt dan zo ver mogelijk naar achteren geplaatst en de röntgenbuis wordt horizontaal gericht ter hoogte van het kootgewricht. Als dit niet

lukt, kan je het been verticaal laten staan en de röntgenbuis iets naar beneden (20-30°) kantelen.

**Fig. 3.11**  
Laterale opname kogel.



**Fig. 3.12**  
AP-opname kogel.



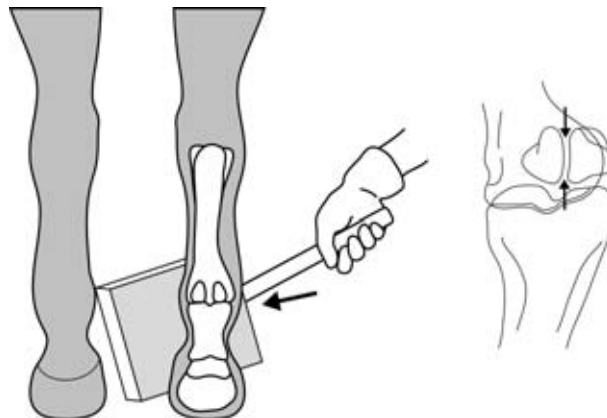
### Proximale sesambeentjes

Bij een AP-opname worden de sesambeentjes over het pijpbeen geprojecteerd en in zijwaartse richting overlappen de sesambeentjes elkaar. Deze opnames hebben meestal niet zo veel nut. Om de *sesambeentjes* wat meer uit te projecteren, moet de röntgenbuis 40° worden gekanteld ten opzichte van het sagittale vlak. De opnames worden gemaakt vanuit een lateraal-oblique (APLO) of een mediaal-oblique (APMO) richting.

*sesambeentjes*

Als de richting goed is, vallen de sesambeentjes net niet over elkaar heen. Meestal voldoet de uitprojectie van beide sesambeentjes, maar soms zijn nog aanvullende opnames gewenst.

**Fig. 3.13**  
APMO-opname  
proximale sesambeentjes.



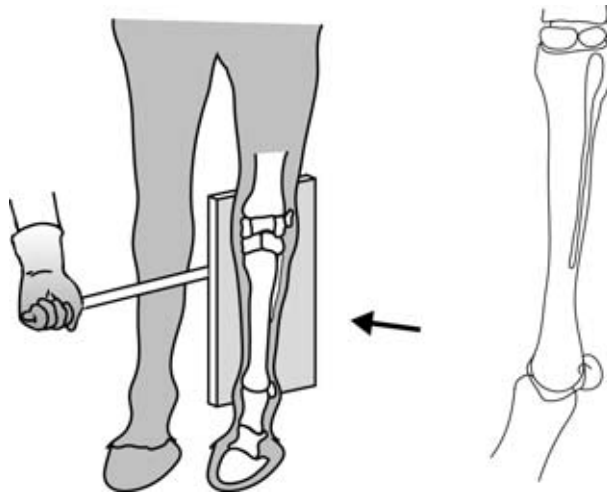


---

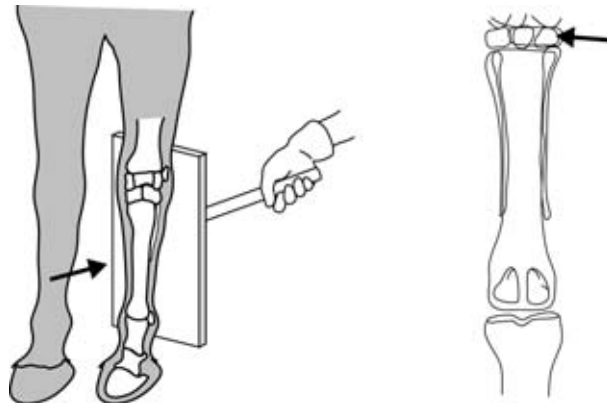
## Pijpbeen en griffelbeentjes

Voor het pijpbeen en de griffelbeentjes worden meestal gewoon AP- en LM-opnames gemaakt. De centraalstraal wordt op het midden van de pijp gericht. Om de *griffelbeentjes* uit te projecteren, kan je oblique projecties gebruiken. Het laterale griffelbeentje kan je uitprojecteren met een APMO-opname, het mediale met een APLO-opname.

**Fig. 3.14**  
Laterale opname  
pijpbeen en  
griffelbeentjes.



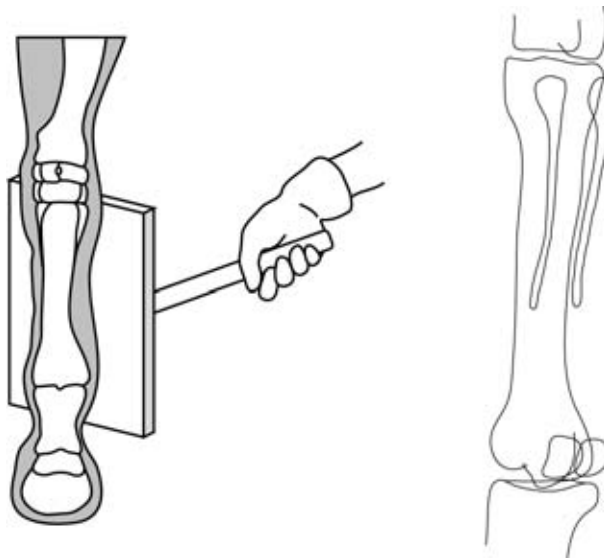
**Fig. 3.15**  
AP-opname pijpbeen en  
griffelbeentjes.



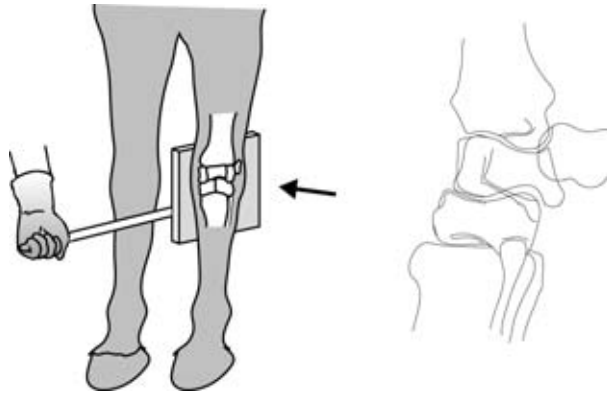
## Carpus

Voor de carpus worden standaard een AP- en een LM-opname gemaakt. De horizontale stralenbundel wordt gecentreerd op het midden van de carpus. Let er hierbij goed op dat het been verticaal staat, omdat anders de gewrichtsspleten niet goed overkomen.

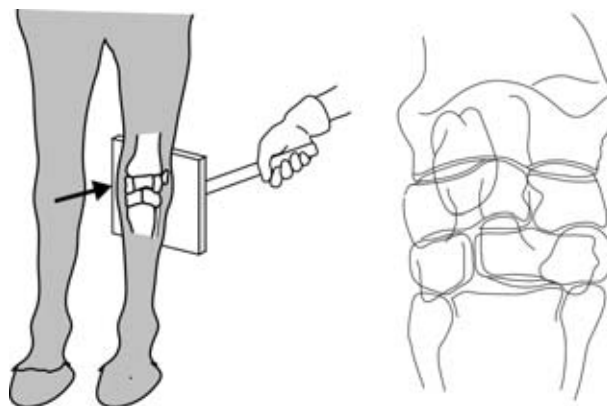
**Fig. 3.16**  
APLO-opname  
griffelbeentje.



**Fig. 3.17**  
Laterale opname carpus.

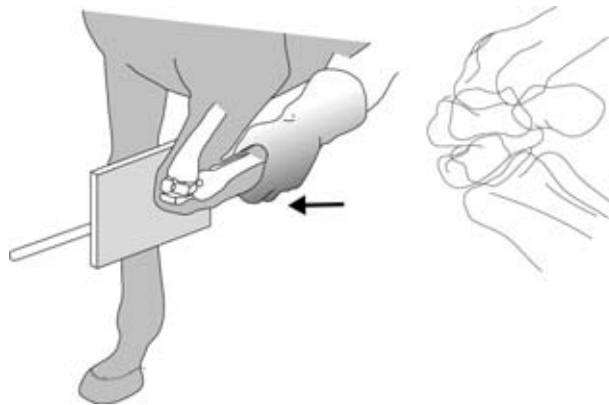


**Fig. 3.18**  
AP-opname carpus.

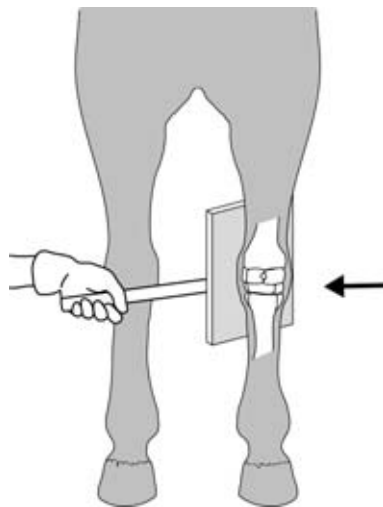


Eventueel kan het onderzoek worden aangevuld met extra opnamerichtingen, zoals een LM-opname met een volledig gebogen carpus, of APMO- en APLO-opnames onder een hoek van 40° ten opzichte van het sagittale vlak.

**Fig. 3.19**  
Laterale opname  
gebogen carpus.



**Fig. 3.20**  
APMO-opname carpus.

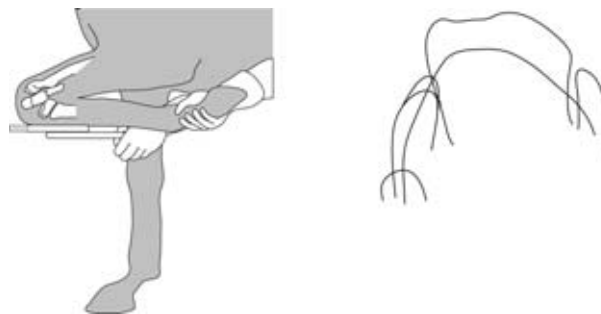


*skylineopname*

Een andere mogelijkheid is een *skylineopname*. De carpus wordt hierbij volledig gebogen. De cassette wordt onder de carpus gehouden. De röntgenbuis wordt vanaf boven op de carpus gericht, waarbij gecentreerd wordt op de voorvlakte van de carpus. Op deze manier worden de dorsale contouren van de sesambeentjes uitprojecteerd.

Door de stralenbundel onder een hoek van 80° ten opzichte van het horizontale vlak te draaien en het been iets te laten hangen, zal de proximale rij sesambeentjes te zien zijn. Als je het been juist verder optilt (horizontaal), zal de distale rij worden uitprojecteerd.

**Fig. 3.21**  
Skylineopname carpus.



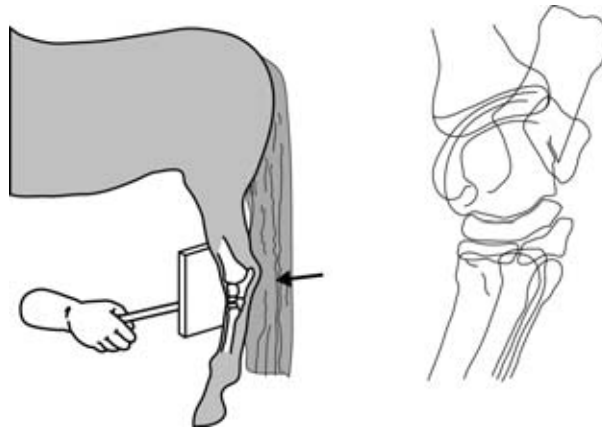
---

## Tarsus (hak)

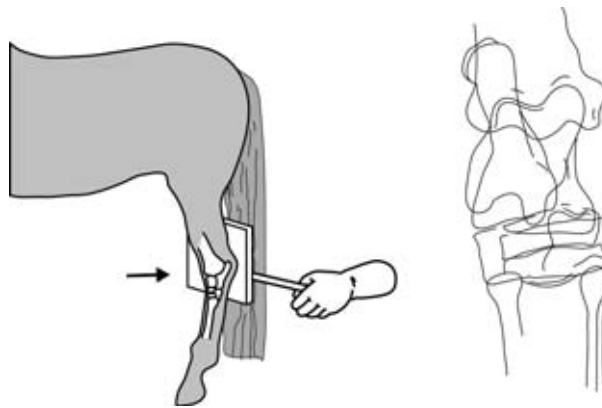
Ook bij de tarsus zijn de standaardopnames AP en LM. De centraalstraal wordt gericht op de hoogte van de kleine tarsaalgeleding. Dit is het gebied waar de meeste afwijkingen voorkomen. Zorg ervoor dat de bundel loodrecht op de lengteas van het been wordt gericht. Veel paarden staan iets geabduceerd met hun achterbenen. Dit kan je compenseren door de röntgenbuis 5° naar beneden te kantelen. Dit luistert heel nauw!

Een AP-opname moet heel precies gecentreerd worden. Er kunnen misleidende opnames ontstaan doordat er structuren over elkaar heen worden geprojecteerd. Eventueel kan je ook een hoge en een lage AP-opname maken.

**Fig. 3.22**  
*Laterale opname tarsus.*

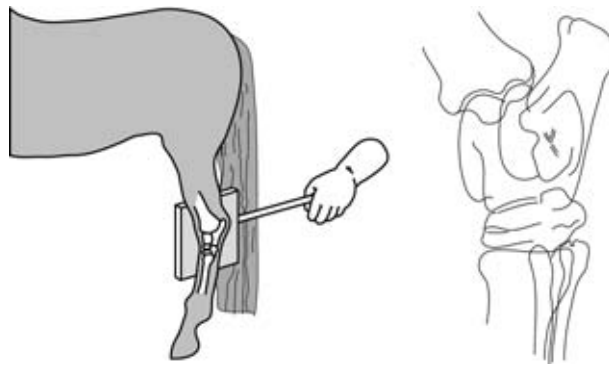


**Fig. 3.23**  
*AP-opname tarsus.*



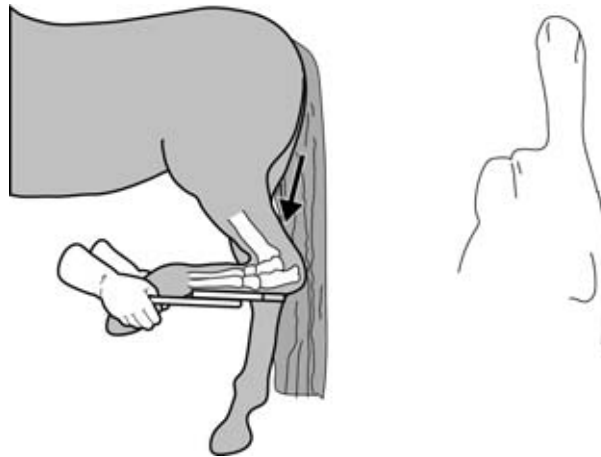
Soms zijn er aanvullende opnamerichtingen nodig. APMO- en APLO-opnames worden genomen onder een hoek van 40° ten opzichte van het sagittale vlak.

**Fig. 3.24**  
APMO-opname tarsus.



*skylineopname* Voor een *skylineopname* wordt de tarsus volledig gebogen. De cassette wordt onder het gewricht gehouden. De röntgenbuis wordt aan de achterzijde boven het gewricht geplaatst. De buis wordt 80° gedraaid ten opzichte van het horizontale vlak. Centrerings vindt plaats op de calcaneus. Door deze opname kan je afwijkingen aan de calcaneus en de achtervlakte van het sustentaculum tali zien.

**Fig. 3.25**  
*Skyline tarsus.*



Door een zijdelingse opname bij een gebogen tarsus te nemen, krijg je een goed beeld van de proximo-plantaire delen van de rolkammen. Als je de hoek ten opzichte van het transversale vlak 30° naar voren of naar achteren richt, kan je een indruk krijgen van de proximo-plantaire delen van respectievelijk de mediale en de laterale talusrolkam.

## 3.2 Gezelschapsdieren

De meeste gezelschapsdierenpraktijken hebben een vast röntgenapparaat. Dit betekent dat de opnamerichtingen worden verkregen door de patiënt in bepaalde houdingen te leggen.

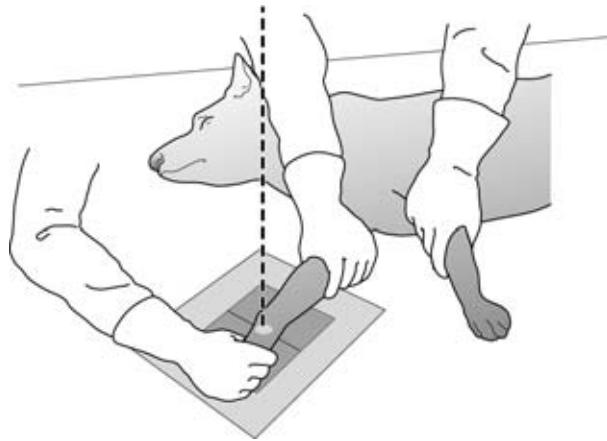
### Ondervoet

Er worden in 2 richtingen opnames gemaakt. Van de voorpoot ML en AP en van de achterpoot ML en PA. Bij het maken van de PA- en AP-foto moet je de ondervoet

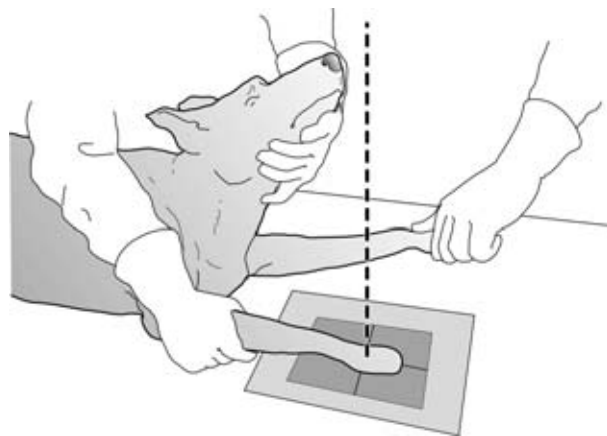
---

stevig op de cassette drukken, zodat de tenen zo goed mogelijk worden gespreid. Het is aan te raden bij het fixeren van de ondervoet zo veel mogelijk gebruik te maken van bandjes. Er moet namelijk worden voorkomen dat je met je handen in de directe stralenbundel komt.

**Fig. 3.26**  
ML-opname ondervoet.



**Fig. 3.27**  
AP-opname ondervoet.

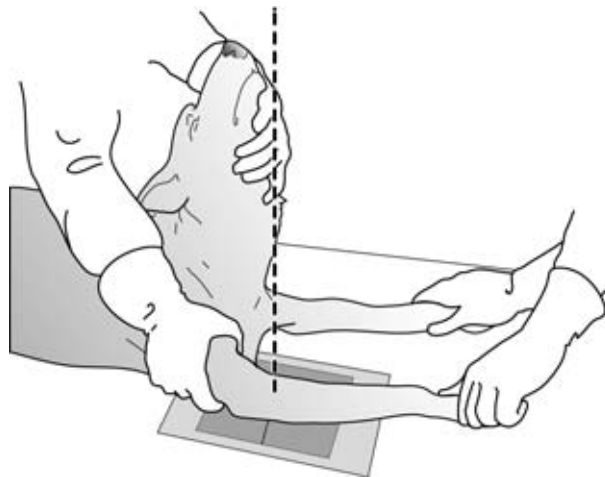


### Elleboog

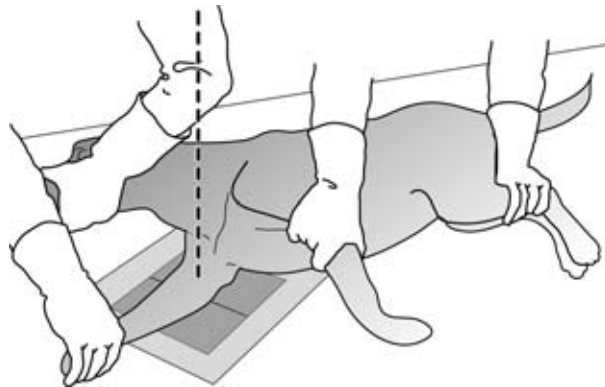
Van de elleboog worden een AP- en een ML-opname gemaakt. Bij jonge honden en grote rassen is het verstandig om twee ML-opnames te maken: één in lichtgebogen toestand en één in maximaal gebogen toestand. In de maximaal gebogen toestand wordt de processus anconeus goed in beeld gebracht. De elleboog moet goed evenwijdig liggen aan de cassette.

Bij de AP-opname moet de poot naar voren worden gestrekt. Het olecranon moet precies in het midden van de humerus worden geprojecteerd. Zorg er ook voor dat de bovenliggende poot, de kop en de hals niet op de opname komen.

**Fig. 3.28**  
AP-opname elleboog.



**Fig. 3.29**  
ML-opname elleboog.

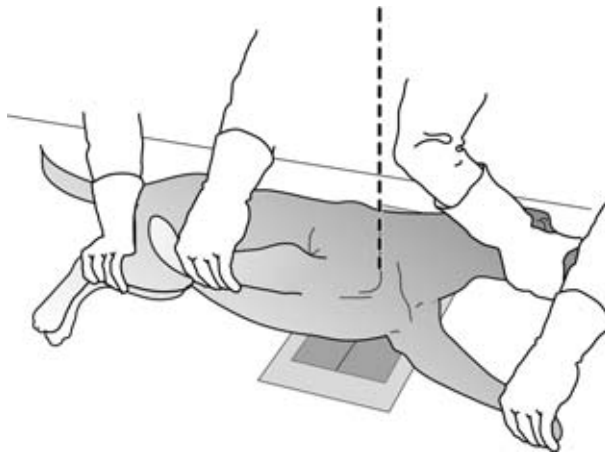


### Schouder

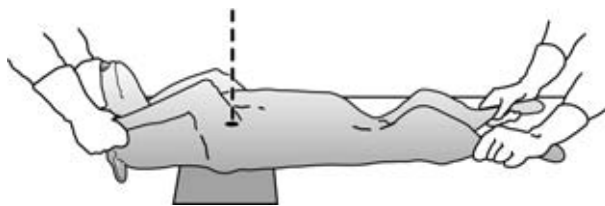
Meestal wordt er alleen een ML-opname genomen. De AP- en PA-opname zijn moeilijk te maken en geven vaak weinig extra informatie. Voor de ML-opname wordt het dier op zijn zij gelegd met de te onderzoeken poot onder. De poot wordt naar voren gestrekt. De cassette wordt onder de schouder gelegd zodat hij evenwijdig ligt aan de naar voren gestrekte poot. De andere poot wordt samen met kop en hals naar achteren gehouden. Zo wordt de schouder niet overlapt door het borstbeen of de trachea.

Voor een PA-opname wordt het dier op zijn rug gelegd. De poten worden langs de kop naar voren gestrekt. De centraalstraal wordt op het midden van het gewricht gericht. Wanneer je het schouderblad wil uitprojecteren, leg je de hond op zijn rug en strek je de te onderzoeken poot naar voren. Draai nu de gehele hond iets richting de niet te onderzoeken poot. Het schouderblad komt zo vrij te liggen van de borstkas.

**Fig. 3.30**  
ML-opname schouder.



**Fig. 3.31**  
AP-opname schouder.

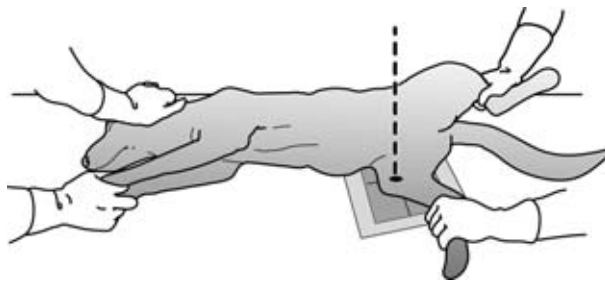


### Knie

Voor het maken van een ML-opname wordt het dier op zijn zij gelegd met de te onderzoeken poot onder. De bovenliggende poot wordt gebogen en opzij gedraaid, zodat hij in niet in beeld ligt. De te onderzoeken poot wordt 90° gebogen en op de cassette gelegd.

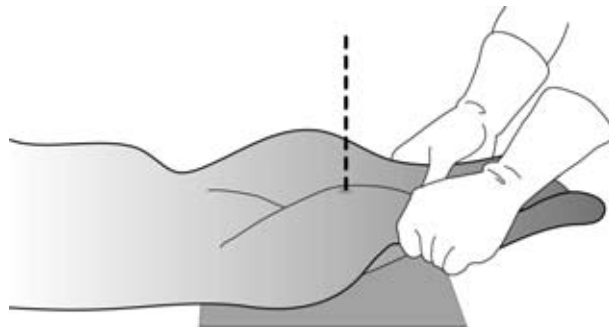
Bij een PA-opname wordt het dier op zijn buik gelegd. De te onderzoeken poot wordt naar achteren gestrekt. De poot moet zo liggen dat de knieschijf precies in het midden van de femur wordt geprojecteerd. De röntgenbuis moet ongeveer 10° worden gekanteld, zodat de stralen evenwijdig aan de gewrichtsspleet lopen. De centraalstraal wordt op het kniegewricht gericht.

**Fig. 3.32**  
ML-opname knie.





**Fig. 3.33**  
PA-opname knie.

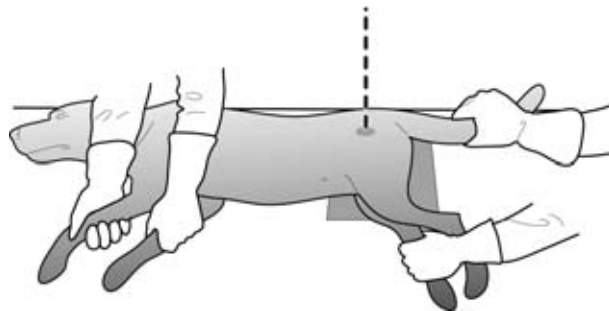


### Bekken

De standaardopnames van het bekken zijn VD en DS of SD. Bij de zijdelingse opname wordt het dier op zijn zij gelegd en de poten naar achteren gestrekt. De achterpoten worden iets van de tafel getild, zodat beide bekkenhelften precies boven elkaar komen te liggen.

Voor de VD-opname wordt de hond op zijn rug gelegd. De opname moet zo worden gemaakt dat de bekkenhelften precies symmetrisch worden afgebeeld. Anders kan er een vertekenend beeld ontstaan. Door gebruik te maken van een soort trog wordt het een stuk makkelijker om het dier precies in de goede houding te fixeren.

**Fig. 3.34**  
Laterale opname bekken.



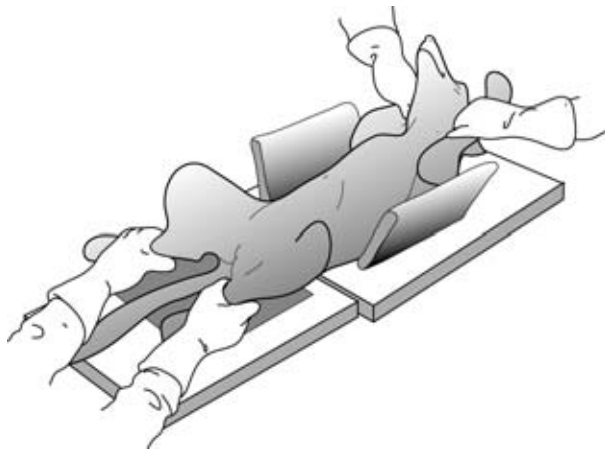Een veelvoorkomende afwijking bij verschillende hondenrassen is heupdysplasie ofwel HD. Om te proberen HD bij bepaalde rassen eruit te fokken, worden de ouderhonden gecontroleerd op HD.

*HD-foto's* Voor het maken van officiële *HD-foto's* gelden strenge regels. Er moeten twee opnames gemaakt worden in rugligging. Bij beide posities moeten de bekkenhelften precies symmetrisch liggen.

#### **Positie 1**

De hond ligt in rugligging met gestrekte achterpoten. De knieën worden zodanig ingedraaid, dat de knieschijven in het midden van het femur worden afgebeeld.

**Fig. 3.35**  
Positie 1 HD-onderzoek.



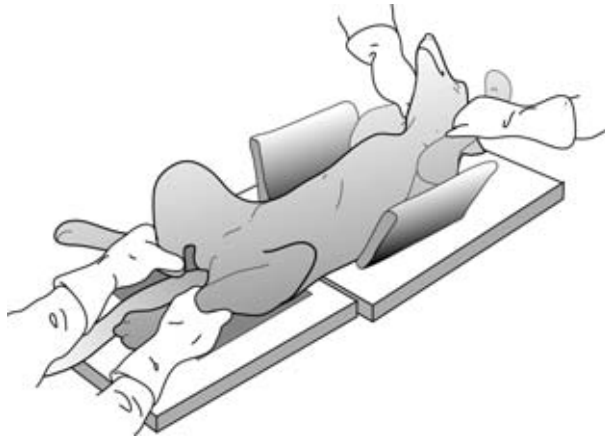Veelgemaakte fouten:

- De knieën zijn onvoldoende ingedraaid of de poten zijn niet ver genoeg gestrekt.
- Het bekken ligt asymmetrisch.
- De opname is niet goed gecentreerd. De knieën moeten op de opname staan en het heupgewricht mag niet te ver naar de rand staan afgebeeld.

### **Positie 2**

De hond ligt wederom in rugligging. Nu worden de kniegewrichten maximaal gebogen en geabduceerd. De onderpoten worden zover mogelijk naar voren geduwd. De dijnen worden opzij gedraaid. Probeer het opdrukken van de achterpoten zo veel mogelijk in het horizontale vlak te doen.

**Fig. 3.36**  
Positie 2 HD-onderzoek  
(kikkerhouding).



Veelgemaakte fouten:

- De achterpoten zijn onvoldoende opgedrukt.
- Het bekken wipt op (gedraaid om de sagittale as).

### **Schedel**

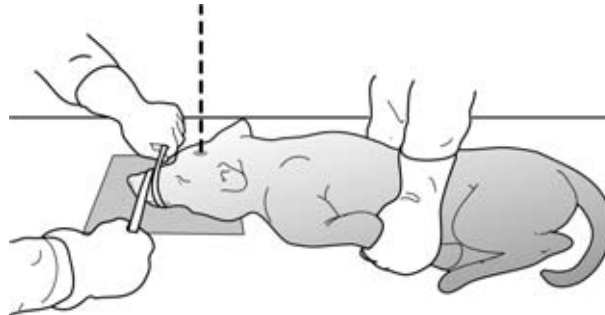
Ook bij de schedel zijn de standaardopnames DV en DS of SD. De schedel geeft een complex beeld. Het is daarom heel belangrijk om symmetrische opnames te maken. Het dier zal daarom meestal gesedeerd zijn en soms zelfs volledig onder narcose.

---

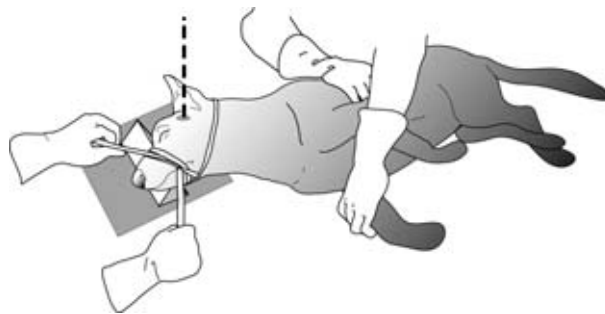
Voor de zijdelingse opname worden de voorpoten naar achteren gelegd. De kop moet vervolgens exact zijdelings liggen. Met behulp van watten of rollen tissue kan de neus iets worden opgelicht.

Bij de DV-opname wordt het dier op zijn buik gelegd en de poten worden naar achteren gestrekt. De kop kan gefixeerd worden door de oren vast te houden. Je kan ook een soort halstertje maken om de kop te fixeren.

**Fig. 3.37**  
DV-opname schedel.



**Fig. 3.38**  
SD-opname schedel.



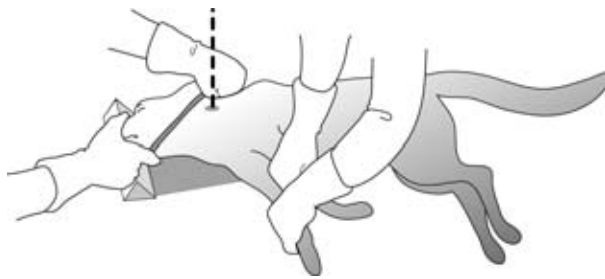
## Wervelkolom

Meestal worden SD- of DS- en VD-opnames gemaakt van de wervelkolom. Vaak is het noodzakelijk om het dier te sederen of volledig onder narcose te brengen. Er moet nogal wat worden gemanipuleerd met het dier. Tijdens het maken van de opname moet het dier helemaal stilliggen. Als je een apparaat hebt met een wat minder vermogen, kunnen de sluitertijden lang worden.

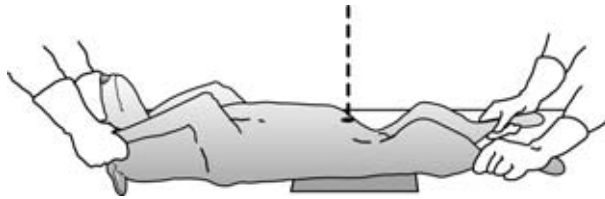
Bij een zijdelingse opname van de halswervels trek je de voorpoten naar achteren. De hals kan eventueel ondersteund worden met watten of tissues. Bij de rest van de wervelkolom worden de voorpoten naar voren en de achterpoten naar achteren getrokken. De poten worden iets van de tafel gehouden, zodat de wervelkolom recht ligt en de linker- en rechterhelft van de wervels precies op elkaar worden geprojecteerd.

Voor de VD-opname van de hals wordt het dier op zijn rug gelegd. De voorpoten worden naar achteren getrokken en de kop en hals strek je zo ver mogelijk naar voren. Let erop dat de wervelkolom niet draait. De wervels moeten symmetrisch op de opname komen. Bij de VD-opname van de rest van de wervelkolom leg je het dier weer in rugligging. De voor- en achterpoten worden naar voren en naar achteren gestrekt. Let ook nu op dat de wervelkolom niet draait of knikt.

**Fig. 3.39**  
Laterale opname  
halswervels.



**Fig. 3.40**  
VD-opname lumbale  
wervelkolom.



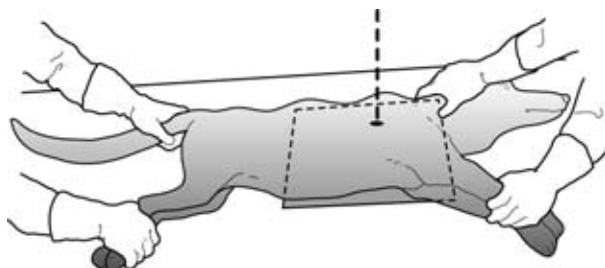
### Thorax

De standaardopnames voor de thorax zijn DV en SD of DS. Bij de zijdelingse opname worden de voorpoten naar voren gestrekt, zodat de schouderpartij zo min mogelijk het longveld overlapt. De voorpoten en achterpoten worden ook iets van de tafel getild, zodat het dier recht ligt en de longhelften precies op elkaar worden geprojecteerd. Je centreert net achter de schouderpartij op de helft van de thoraxhoogte.

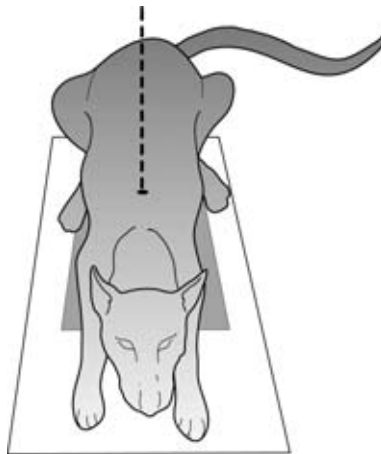
Voor de DV-opname leg je het dier in buikligging. De voorpoten worden naar voren gestrekt. De kop leg je tussen de voorpoten en houdt hem daar vast. De achterpoten kunnen naar achteren of in zithouding worden gebracht. Zorg ervoor dat het dier precies recht ligt, zodat er een symmetrisch beeld wordt verkregen. Als het goed is, worden het borstbeen en de wervelkolom over elkaar geprojecteerd. De centraalstraal wordt tussen beide schouderbladen gericht.

Het mooiste is om de opname te maken aan het einde van de inspiratie. Eventueel kan je een korte tijd de neus dichthouden. Als de patiënt dan weer kan ademen, zullen enkele diepe ademhalingen volgen. Dit is mooi om de opnames te maken.

**Fig. 3.41**  
Laterale opname thorax.



**Fig. 3.42**  
DV-opname thorax.

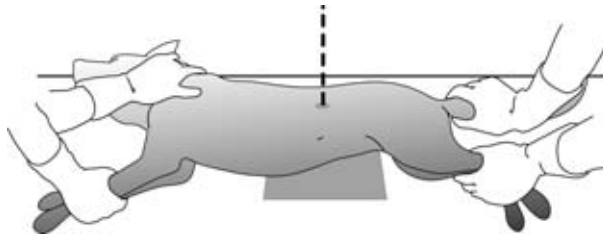


### Abdomen

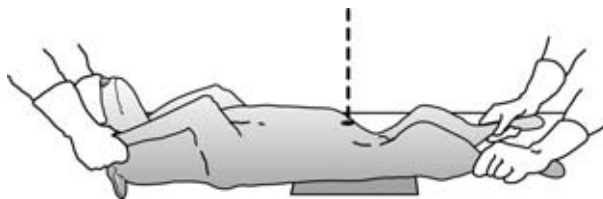
Ook bij het abdomen maak je standaard een zijdelingse (meestal linkzijdige) en een VD-opname (of DV-opname). De poten moeten goed gestrekt worden en de patiënt mag niet torderen. Bij grotere honden zullen twee opnames per richting gemaakt moeten worden. Als het onderzoek zich richt op een specifiek deel van de buik, kan ook worden volstaan met 1 opname per richting.

Bij een onderzoek gericht op de blaas of de prostaat kan je aanvullend een opname maken met lucht in de blaas gebracht. Hierbij moeten wel het colon en het rectum leeg zijn. Bij een verstopte urethra neem je aanvullend nog een zijdelingse foto met de achterpoten zo ver mogelijk naar voren gebracht. Hierdoor kan je ook de bekkenomslag van de urethra in beeld brengen.

**Fig. 3.43**  
DS-opname abdomen.



**Fig. 3.44**  
VD-opname abdomen.



### 3.3 Afsluiting

In dit hoofdstuk heb je geleerd hoe je een dier moet positioneren om goede röntgenopnames te maken. Je hebt gelezen over de standaardopnames bij een paard en bij gezelschapsdieren. Het is belangrijk dat de dieren goed stil liggen tijdens de röntgenopname. Daarom is in dit hoofdstuk ook aan bod gekomen hoe je de dieren

---

tijdens de opname moet vasthouden zonder dat je daarbij zelf in aanraking komt met de röntgenstralen.

- Vragen 3.1**
- a Welke richting wordt bedoeld met DV?
  - b Welke opname zou je maken bij een paard dat er van verdacht wordt hoefbevangen te zijn?
  - c Waarom wordt de hoef op een blok gezet bij het maken van een opname van het kroongewricht?
  - d Hoe kunnen de griffelbeentjes worden uitprojecteerd?
  - e Wat is een skylineopname?
  - f Door welke opnamerichting krijg je een goede indruk van de rolkammen van de talus?
- Vragen 3.2**
- a Waar moet je op letten als je een ondervoet van een kat fixeert?
  - b Wanneer je een opname wilt maken van de schouder van een hond of een kat, maak je dan altijd een AP- of een PA-opname?
  - c Waarom zijn honden of katten waarvan een opname gemaakt wordt van de schedel vaak gesedeerd of onder narcose?
  - d Hoe kun je zien dat het dier recht ligt bij een laterale opname van de halswervels?
  - e Op welke zijde leg je de patiënt over het algemeen neer voor een opname van het abdomen?

---

# Trefwoordenlijst

15%-regeling 15

## **A**

A-mode 30

amplitude-modulation 30

anode 10

APLO-richting 37

APMO-richting 37

AP-opname 37

## **B**

Besluit stralenbescherming 22

B-mode 31

brightness modulation 31

## **C**

cassettes 14

C-mode 31

construction-mode 31

contactgel 32

contrastmiddelen 28

convexscanner 32

CT-scan 33

## **D**

donkere kamer 16

doordringend vermogen 10

doorlichten 29

draaiende anode 12

DS 26

dubbel contrast 28

## **E**

echoapparaat 32

elektromagnetische golven 9

energetische waarde 11

enkel contrast 28

enveloppefilms 14

## **F**

fluoroscopie 29

## **H**

harde straling 11

HD-foto's 49

hyperechoisch 31

hypo-echoisch 31

## **I**

ioniserende straling 10

## **K**

kathode 10

kV-schakelaar 13

## **L**

lichtvizier 13

lineair array-scanner 31

loden handschoenen 21

loden schort 21

## **M**

mA-schakelaar 13

mAs-getal 13

M-mode 31

motion-mode 31

MRI-scan 33

myelografie 29

## **O**

ontwikkelraam 16

## **P**

PD-opname 38

podoblok 38

podo-opnames 37

## **S**

sectorscanner 31

skylineopname 43

stroostralenrooster 13

stroostraling 11

## **T**

tijdschakelaar 13

transducer 30

transducers 31

---

**V**

vaste anode 12

versterkings- of luminescentieplaat 14

**Z**

zachte straling 11

zuurgraad 17