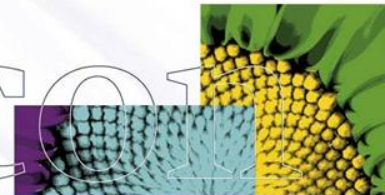


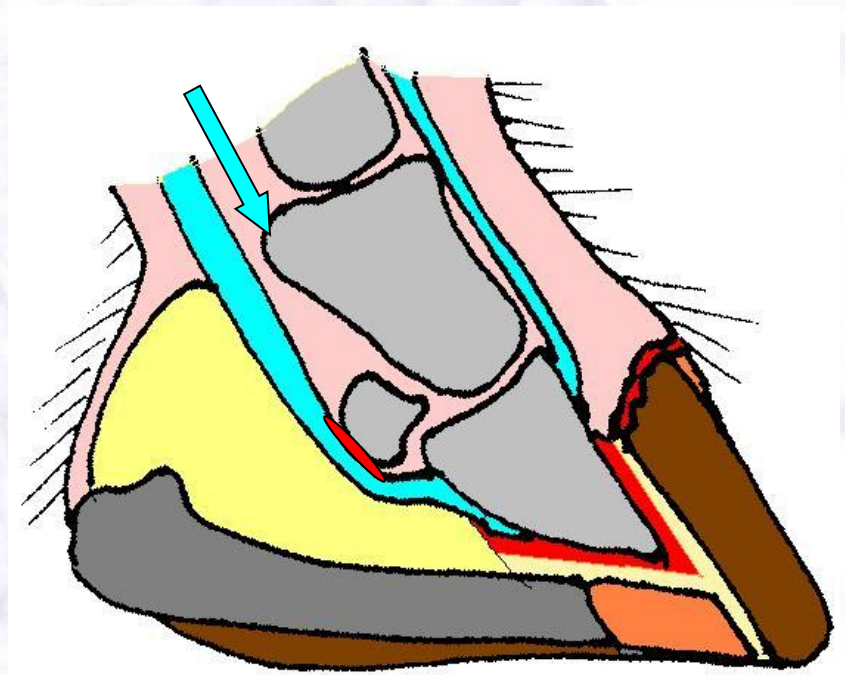
Hoefkatrolontsteking

Podotrochleose



Anatomie hoefkatrol

- Pees diepe buiger >> onderzijde hoefbeen
- Straalbeen
- Slijmbeurs van de hoefkatrol (Bursa podotrochlearis)



Oorzaken

- Erfelijke achtergrond
- Belasting (balans beweging – rust)
- Voeding
- Hoefverzorging

Aseptische en chronische ontsteking die steeds verergert. Begint bij de bursa en breidt zich uit naar straalbeen en diepe buiger

- Bursa: overvulling, pijnlijkheid
 - Pees: kleine beschadigingen vezels pees
 - Straalbeen: botverval
- Pijn
- Angst voor het neerkomen
- Bij alle rassen
 - Top rond leeftijd van 7 jaar

Verschijselen

- Kreupelheid een of beide voorbenen
- Verergerende, korte, stijve gang
- Niet doortreden in de kogel
- Kreupelheid wisselend
- Kreupelheid duidelijker op harde ondergrond
- De hoeven worden steiler en nauwer
- (steeds minder belasten verzenen)

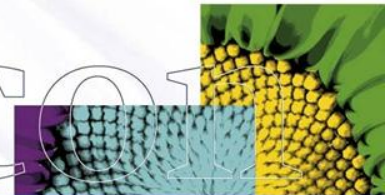
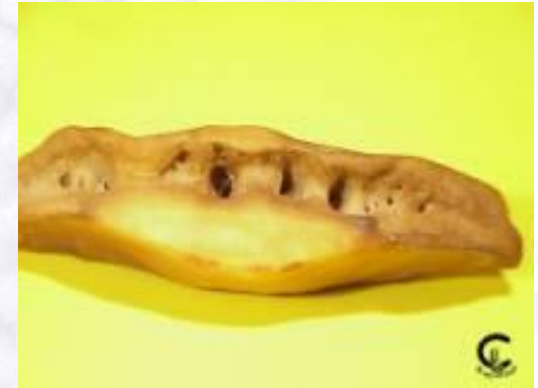Diagnose

- Monsteren
- NB belastingskreupelheid
- Bekloppen of visiteren straal is positief
- Buigproef ondervoet
- Diagnostische injecties
- Röntgenfoto – Podo opname

Röntgen foto

Hoefkatrol / straalbeen:

- toename van de voedingskanalen
- verdiepen van de voedingskanalen
- verwijden van de voedingskanalen
- cyste vorming
- botvorming bovenzijde straalbeen = zoomvorming
- botvorming uiteinden straalbeen = spurvorming



AP



LM



- 1 straalbeenlip
- 2 distale rand
- 3 proximale rand
- 4 sulcus
- 5 gewrichtsvlakte
- 6 palmaire vlakte (pees)

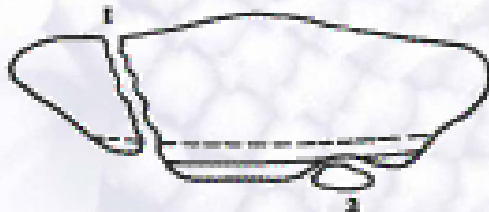glad gezoomd



ruw gezoomd



- 1 fractuur
- 2 'chip'-fracture



sparvorming

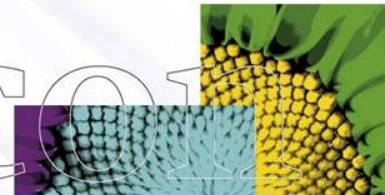


- Klasse 0 (perfect) t/m 4 (zeer ernstig afwijkend)
- Klasse 1 of 2 bij keuringen nog geaccepteerd



- 1 afkalving straalbeenlip
- 2 ondiep voedingskanaal
- 3 matig diep voedingskanaal
- 4 diep voedingskanaal
- 5 matig diep, kolfvormig voedingskanaal

Helicon



Therapie

Acute vorm:

- Rust, geeft vaak een (tijdelijke) verbetering
- Correct bekappen en geen ijzers
- Dan langdurig weiderust
- Medicamenten

Therapie

Chronische vorm:

- Zie acuut
- Therapeutisch beslag (podobeslag) –
ontlasten hoefkatrol
- Aangepaste beweging
- Neurectomie of zenuwsnede (3x!!!)

Prognose

- Redelijk ?!?!?
- Afhankelijk van.....