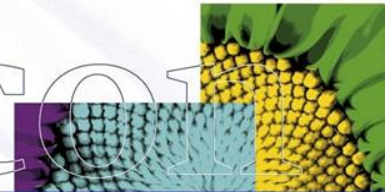
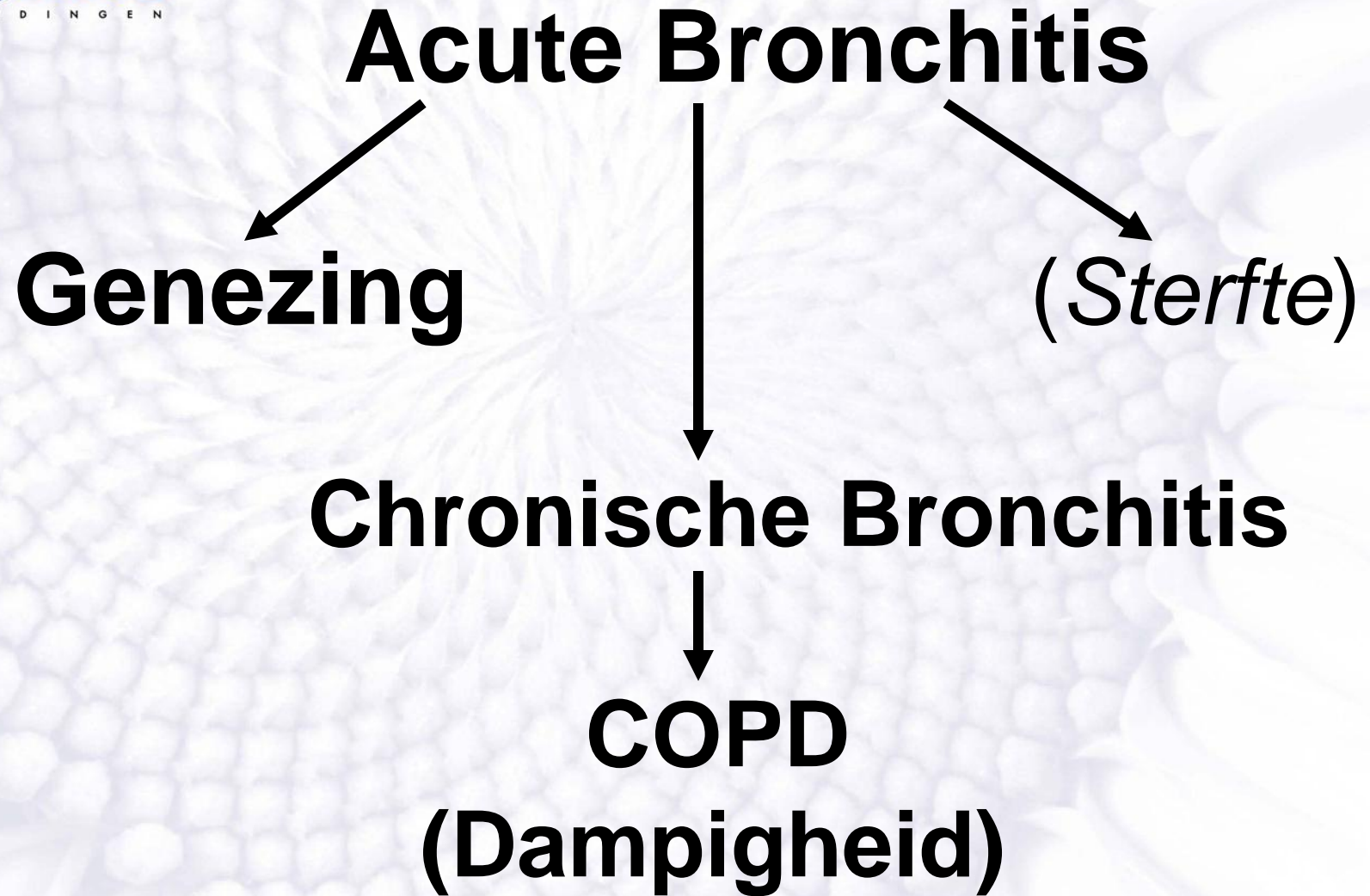


# Chronische Bronchitis

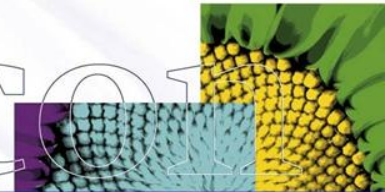
## COPD





## Beeld acute bronchitis?

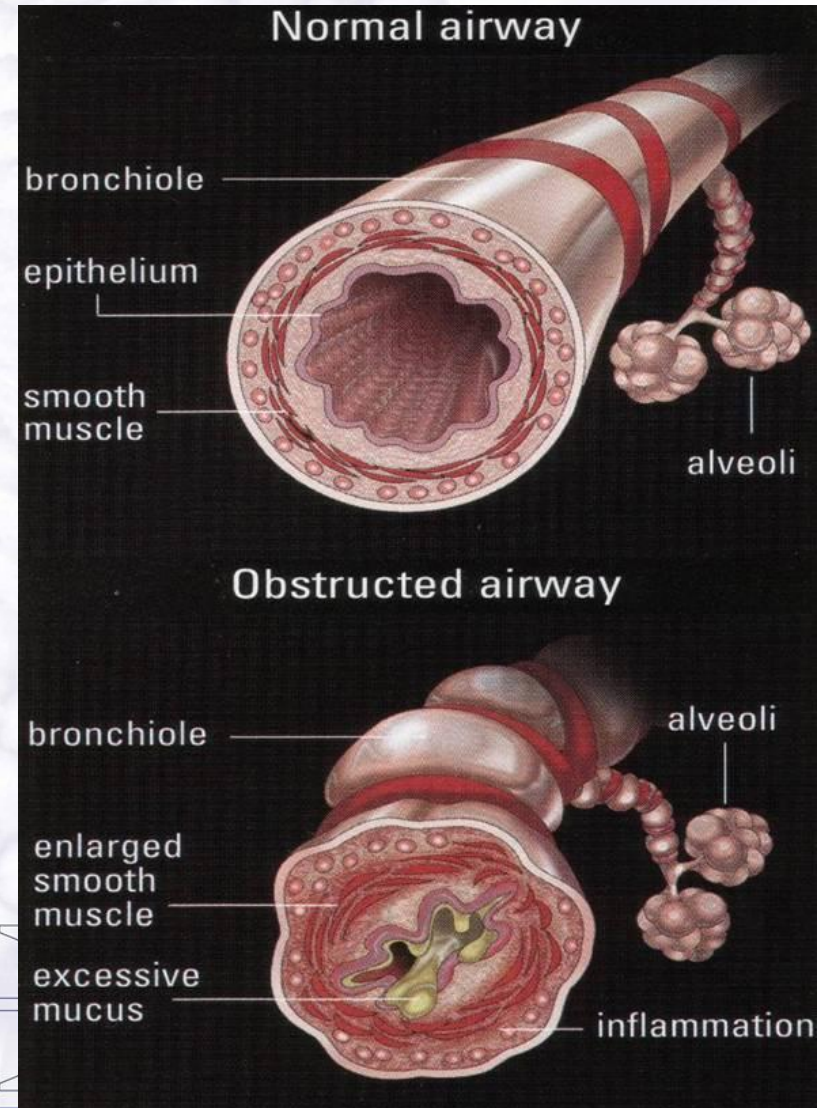
- ?
- ?
- ?
- ?
- ?
- ?

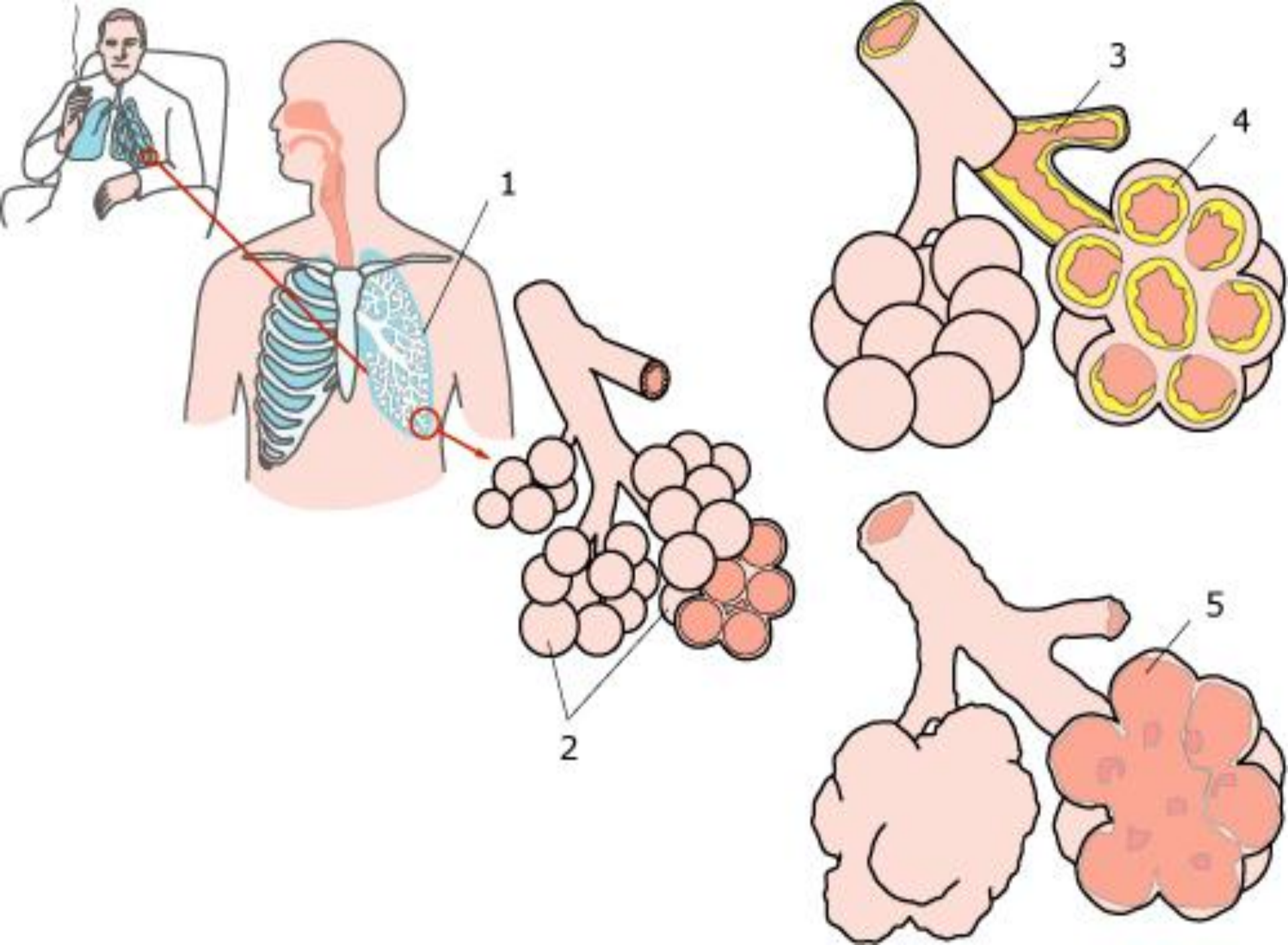




# Veranderingen luchtwegen bij chronische bronchitis

- Zwelling slijmvlies
- Meer slijm, taaier slijm
- Afname trilhaar activiteit
- Contractie spiertjes rondom bronchiën ('astma')
- Uitbreiding ontsteking rondom de bronchiën







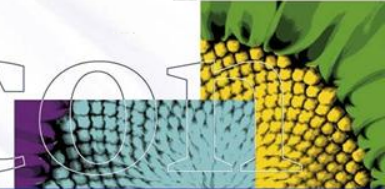
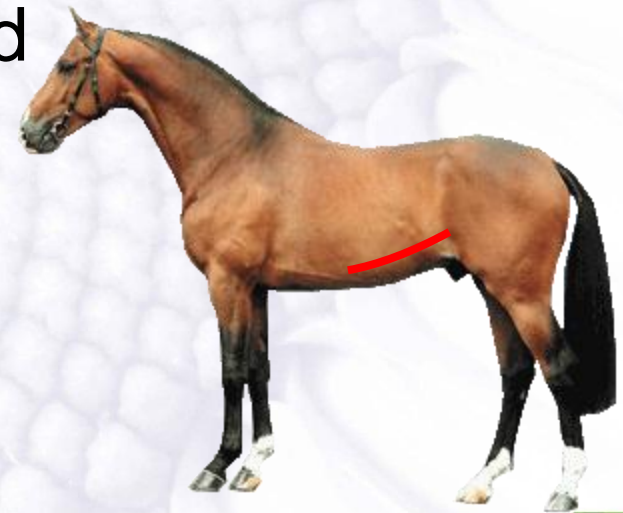**COPD:**

**Chronic  
Obstructive  
Pulmonary  
Disease**

# Symptomen:

Door veranderingen moeilijker ademen

- Ademhaling verhoogd
- Buikademhaling – naknijpen - dampgroeve
- Uithoudingsvermogen verlaagd
- Hoesten
- Neusuitvloeiing



# Therapie:

- Ontstekingsremmers
- Verwijden bronchiën  
(Clenbuterol = Ventipulmin)
- Slijmoplossende middelen  
(Sputolysine)
- Antibiotica  
(acute opflakkingen)
- RUST
- Etc.



# Ondersteunende maatregelen

Extra belastend:

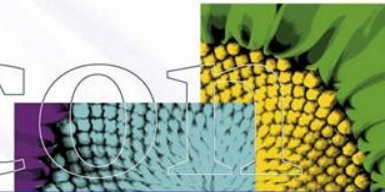
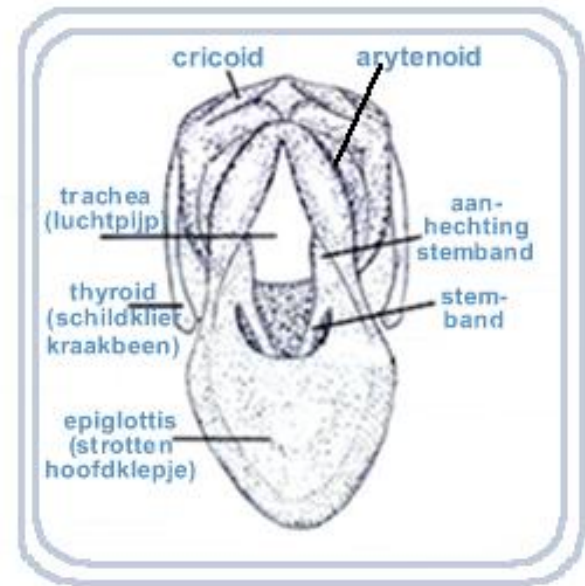
- Stof
- Benauwd stalklimaat
- Schimmelsporen
- Ammoniak

Dus:

- Fris opstallen (tocht!)
- Stofvrij
- Ruwvoer laag en/of nat
- Houtkrullen i.p.v. stro

# Cornage

- Niet infectieuze aandoening
- Aandoening strottenhoofd, verlamming van een van de stembanden, waardoor deze slap hangt in de luchtstroom
- Optreden meestal:
  - Links ( lange zenuw )
  - Grote paarden 1.60 – 1.70
  - Hengsten
  - Ontwikkeling vanaf veulen tot eindstadium op 2 à 3 jaar leeftijd



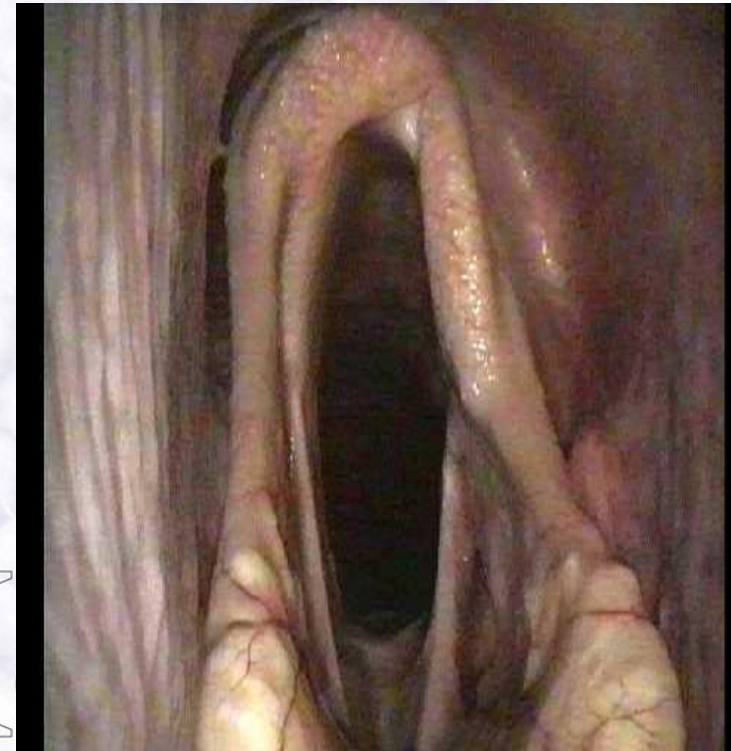
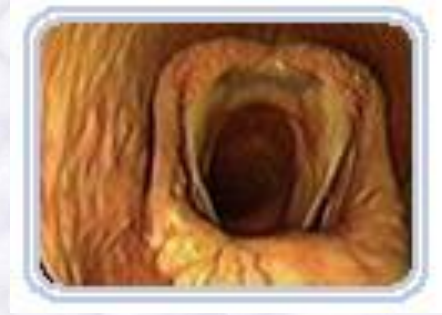
# Symptomen

- Hoogtonig bijgeluid
- Inademen
- Zware inspanning = hoge lichtsnelheden
- Galop !!!
- Afwijkend hinniken

Problemen??

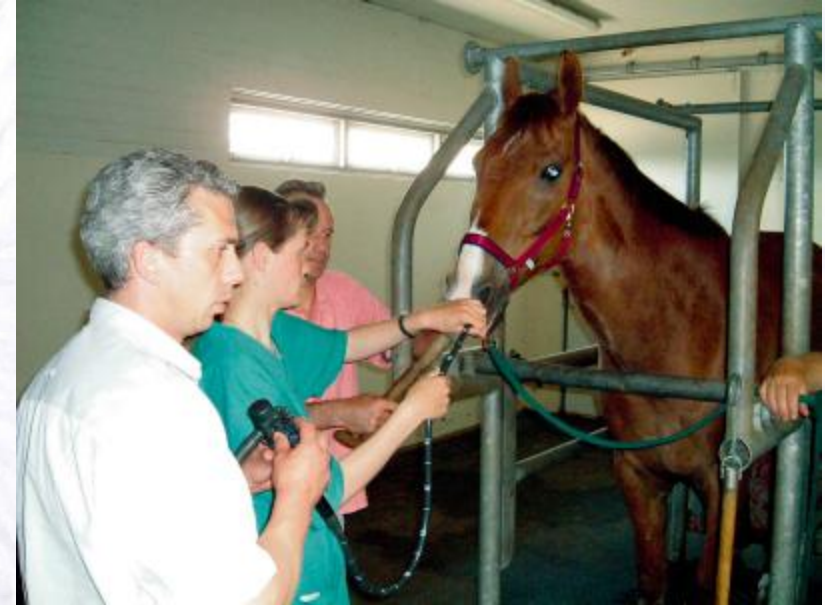- Alleen bij zware inspanning
- Toch als gebrek gezien





# Diagnose

- M.b.v. endoscopie:  
  
‘Slap test’



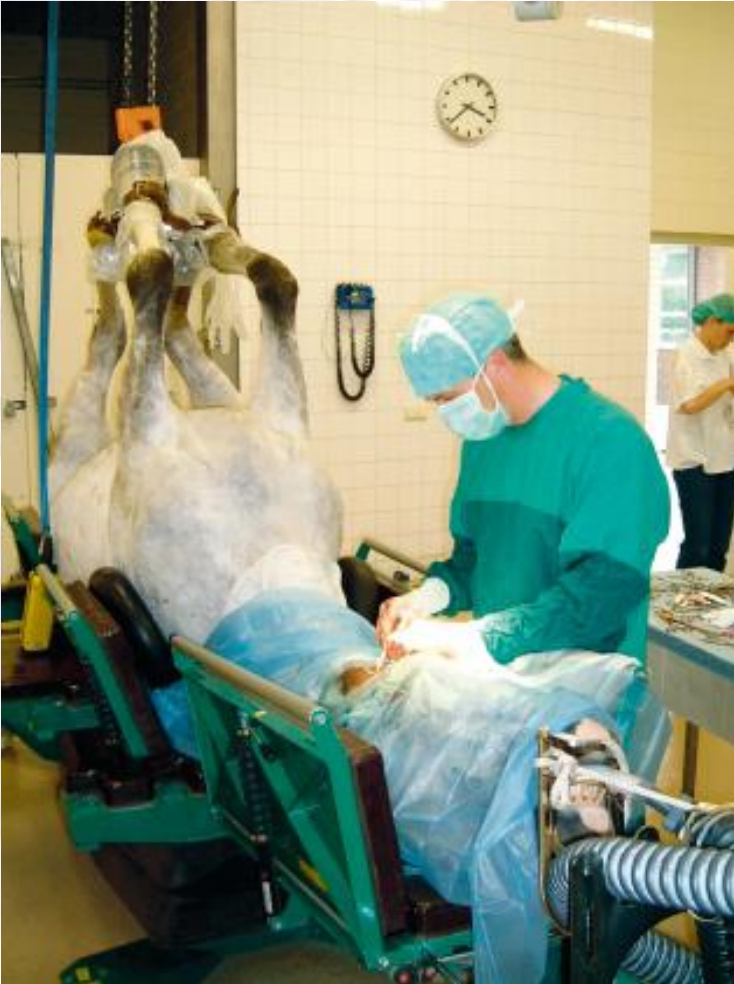*Differentiaal diagnose:*

- *Nauwe keelgang – afbuigen*
- *Problemen strotteklep, gehemelte*
- *Keelontsteking*
- *Etc.*

# Therapie

Operatief

Resultaten



Helicon

