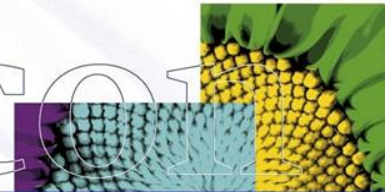
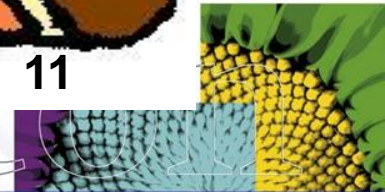
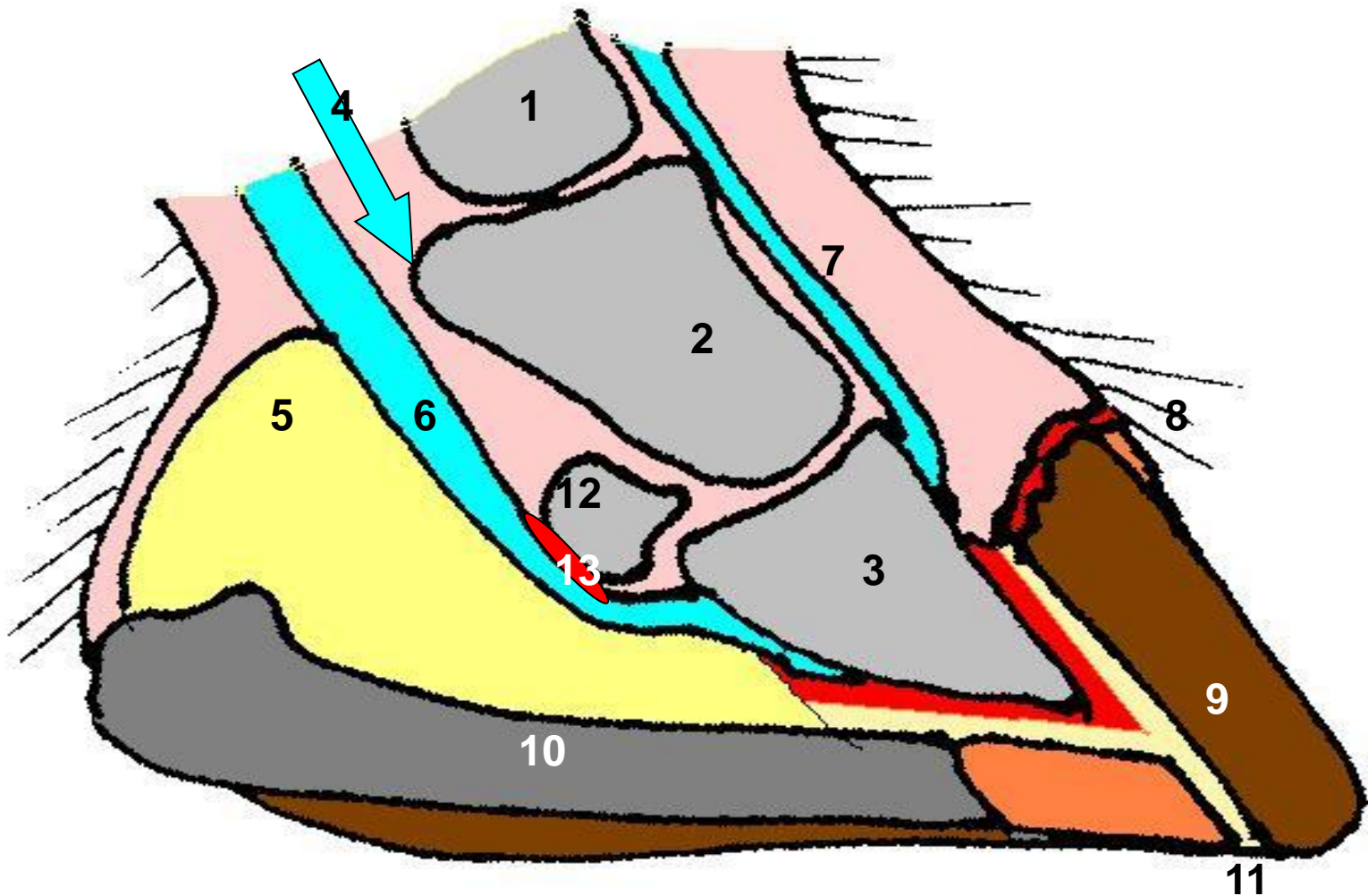


Ontstekingen hoeflederhuid

Pododermatitis



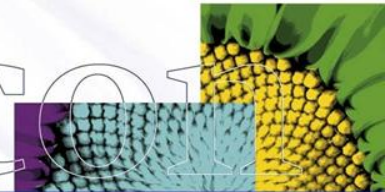
Anatomie hoef



Ontsteking:

Als ergens in het lichaam een beschadiging optreedt, *door wat voor oorzaak dan ook*, probeert het lichaam dit weer te herstellen.

Deze reparatie reactie noemen we een ontsteking.




Ontsteking:

Bloedvoorziening hierbij van groot belang!!

De 5 kenmerken van een ontsteking:

- | | |
|------------------|------------------|
| • rood | (rubor) |
| • warm | (calor) |
| • pijn | (dolor) |
| • zwelling | (tumor) |
| • functieverlies | (functio laesio) |



Indeling ontstekingen

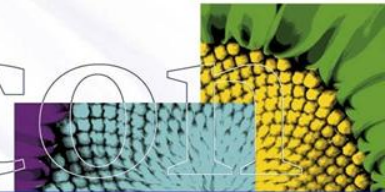
Aseptisch

<>

Septisch

Septisch: ontsteking **met** ziektekiemen
(bacteriën)

Aseptisch: ontsteking **zonder** ziektekiemen
(bacteriën)



Indeling pododermatiden

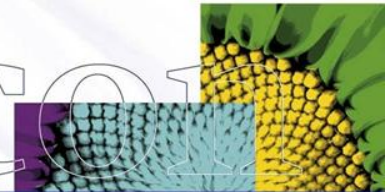
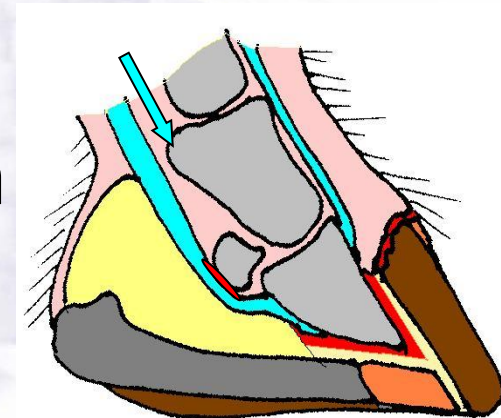
Pododermatitis	Septisch	A-septisch
Hoefzweer, zoolzweer	+	
Nageltred	+	
Vernageling	+	
Zoolkneuzing		+
Hoefbevangenheid		+

Hoefzweer, Zoolzweer Nageltred, Vernageling

Septisch; bacteriën!

Hoe komen bacteriën in de lederhuid (?):

- Hoornscheurtjes
- Scherp voorwerp door zool heen
- Nagel via witte lijn 'in het leven'

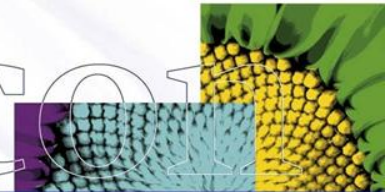
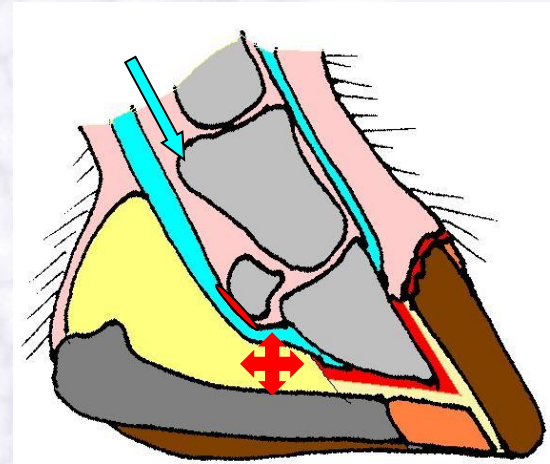


Hoefzweer, Zoolzweer Nageltred, Vernageling

Verloop aandoening:

- Beschadigde lederhuid door groei bacteriën en vorming toxinen
- Dode bacteriën en witte bloed-lichaampjes geven pusvorming
- Opgesloten > ophoping > drukverhoging >

PIJN



Hoefzweer, Zoolzweer Nageltred, Vernageling

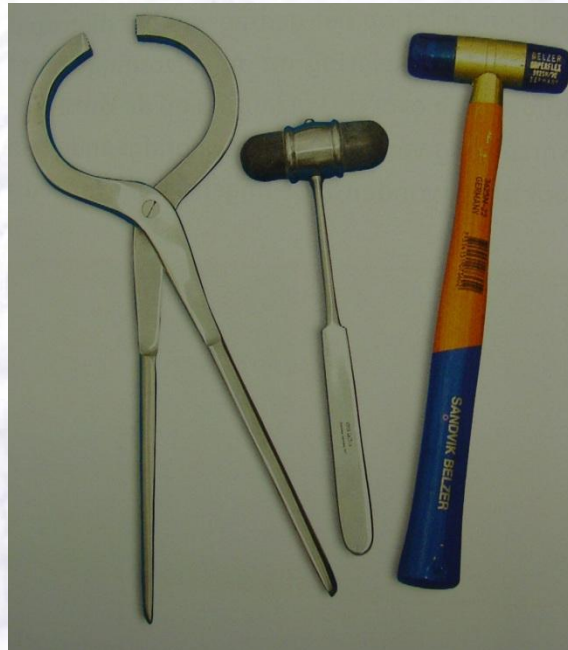Verschijselen:

- Afwijkende beenstand
- Belastingkreupel
- Warm
- Drukpijnlijk
- Zwelling kroonrand
- Doorbraak en pus kroonrand
- Einschuss



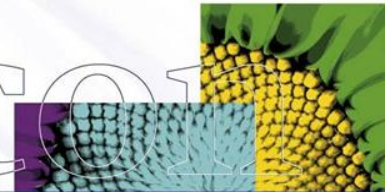
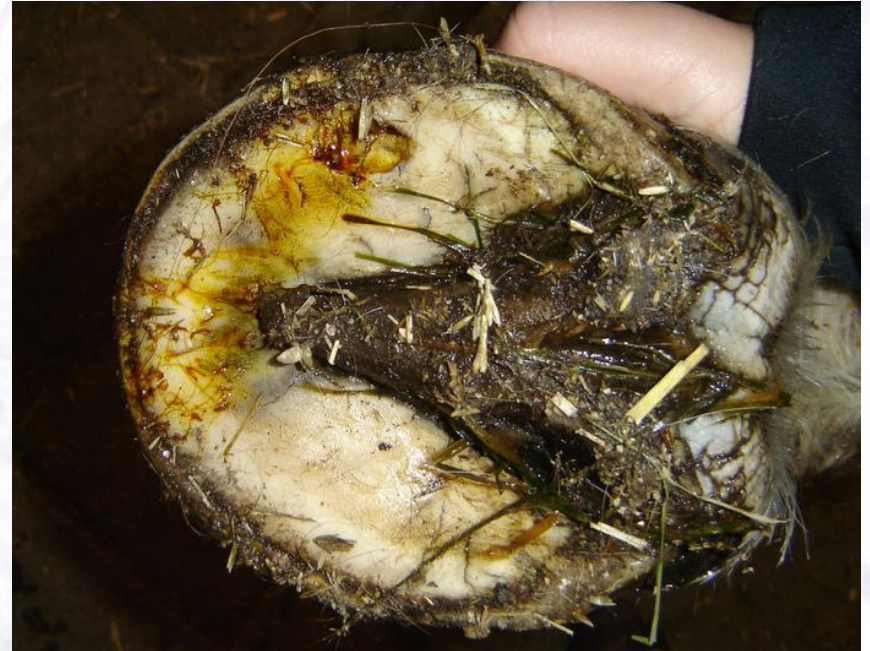Onderzoek hoef!?

- Hoef inspectie!
Afwijkende vorm
Beschadigingen, 'zwart puntje'
- Hoef palpatie
Warm?
Pijnlijk?
Zwelling?
Kloppen?
- Hamer en visiteertang



Behandeling zoolzweer

- Aangetaste gebied ruim openleggen
- Ondermijnde hoorn verwijderen
- Draagrand sparen
- Omliggend hoorn verdunnen <> uitpuilen (prolabereren) lederhuid !



Behandeling zoolzweer

- Ontsmetten, stalhygiëne
- Tetanuspreventie
- Antibiotica
- Pijnstillers
- Hoefverband ***

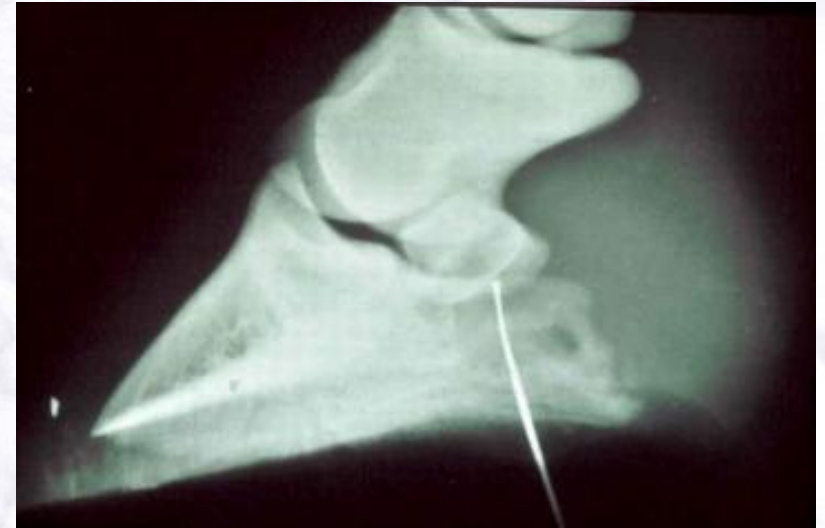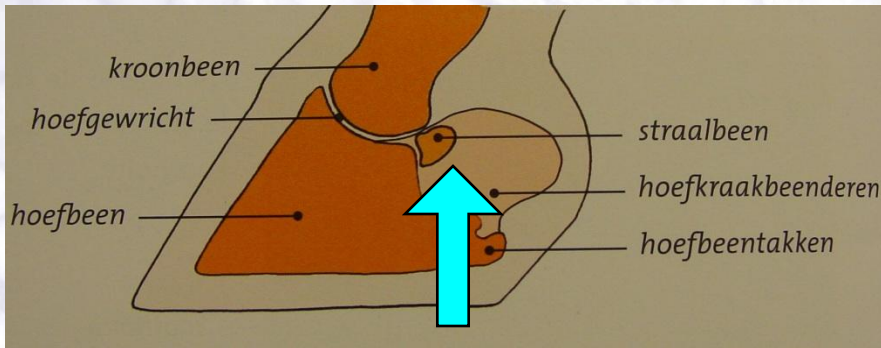


Acuut op 3 benen

- Zoolzweer
- Nageltred
- Botbreuken / botscheuren
- Letsel aan pezen of banden



Nageltred

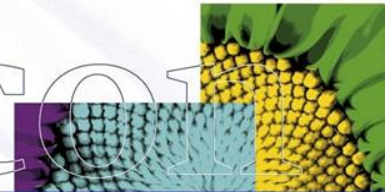


Waar op letten?

- Plaats
- Diepte
- Richting

Hoefbevangen

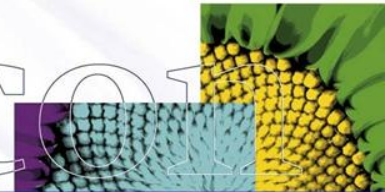
A-septische pododermatitis (!)



Oorzaken hoefbevangenheid

- Gifstoffen/toxinen
Merrie die 'aan de nageboorte staat'
Fructaan in gras
- Zware belasting/overbelasting (stress)
- Medicijnen (corticosteroiden =
stresshormoon)

- *Zonlicht betekent fotosynthese, en fotosynthese betekent dat er fructaan wordt gemaakt.*
- *Als de plant tijdens zonnige momenten kan groeien dan wordt het geproduceerde fructaan direct weer verbruikt.*
- *Als er echter wel zonlicht is en dus fructaan wordt geproduceerd, maar de plant niet kan groeien, dan hoopt het fructaan zich op.*
 - > Lage temperatuur, water te kort, te weinig voedingsstoffen.*
- *Wanneer de plant kan groeien maar er geen zonlicht is dan kan het opgeslagen fructaan weer worden verbruikt.*



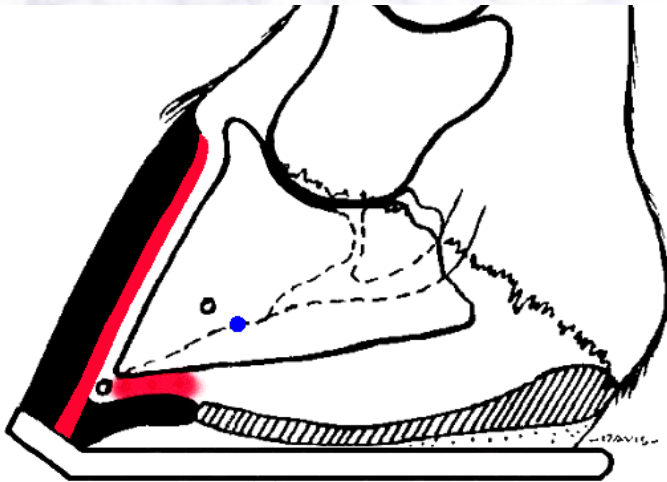
Ontstaan **acute** hoefbevangenheid

Problemen Doorbloeding

- Toxinen / mechanische belasting >>>
- Beschadigingen haarvaatjes wandlederhuid
- Bloedinkjes/verstoring van de doorbloeding(!)
- Ontstekingen
- Zwelling leven >>> zeer pijnlijk



Ontstaan **acute** vorm

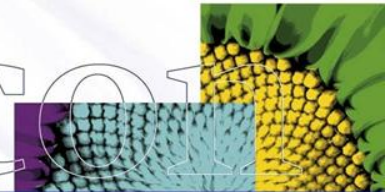


Hoeflederhuid = 't leven'

Problemen doorbloeding

**Stuwing/zwelling >> druk
>> **pijn!!****

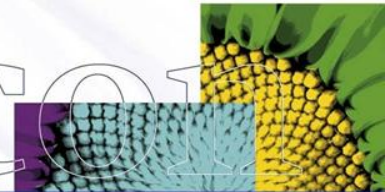
Helicon



Acute hoefbevangenheid

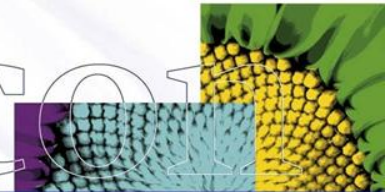
SYMPTOMEN:

- Meestal voorbenen
- Soms alle 4 benen
- Voorbenen gestrekt
- Achterbenen onderstandig
- 'Op eieren lopen', tot niet meer willen lopen
- A,P,T verhoogd
- Slome indruk
- Hoef warm en pijnlijk !



Ontstaan **chronische** hoefbevangenheid

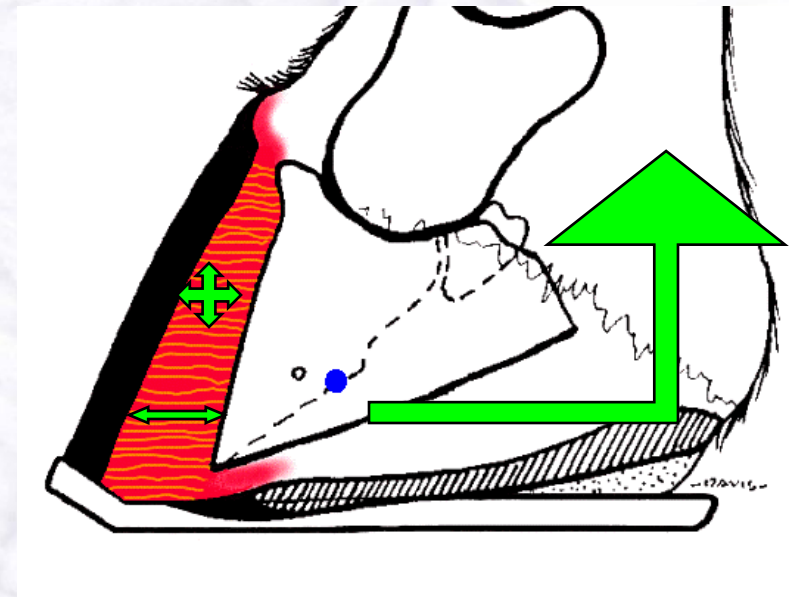
- *Toxinen / mechanische belasting >>>*
- *Beschadigingen haarvaatjes wandlederhuid*
- *Bloedinkjes/verstoring van de doorbloeding(!)*
- *Afsterven lederhuid (vleesplaatjes)*
- *Loslaten van de stevige verbinding*
- *Zwelling leven >>> uiteendrukken hoornplaatjes en vleesplaatjes*
- *Tractie buigpees hoger door gestrekte stand*



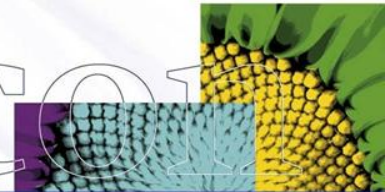
Spoed !!

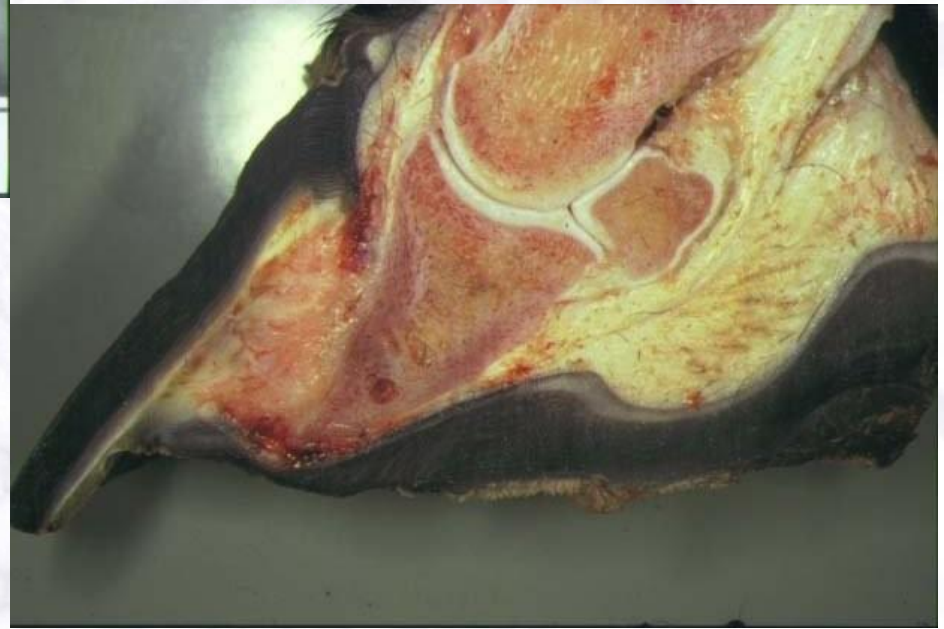
Kanteling hoefbeen 4u!!

- Toename druk
- Loslaten verbinding hoef en hoefbeen
- Trekkkracht diepe buiger
 - >> kanteling hoefbeen
 - >> geen herstel



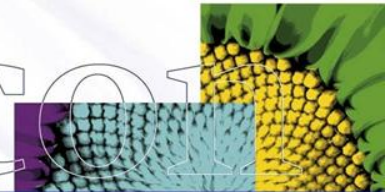
= **Chronisch** bevangen





**Ernstige complicatie:
doorbreken hoof door zool
totale ontschoening**

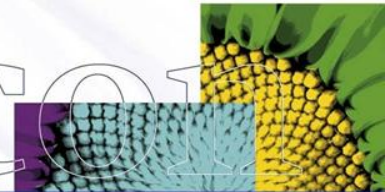
Helico



Chronische hoefbevangenheid

SYMPTOMEN:

- Onomkeerbaar !
- Kanteling hoefbeen !
- Verbreding van de witte lijn
- Plathoef, volhoef
- Hoefringen - verstoorde afgroei hoorn
- Kneuzingen, bloedinkjes in wand en zoollederhuid



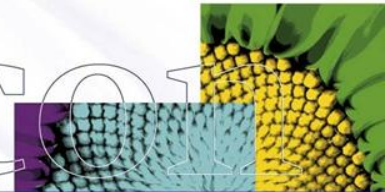
Wat te doen?

!!! KOELEN !!!

Dierenarts bellen

Spoedgeval !!!

Helicon



Therapie **acute** bevangenheid

- Koeling hoeven - nat zand
- Pijnstillers
- Ontstekingsremmers
- Doorbloeding hoeven bevorderen
- (Aderlaten)



Therapie **chronische** bevangenheid

- Bekappen
- Aangepast hoefbeslag
- ?