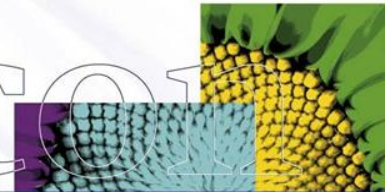


Artrose


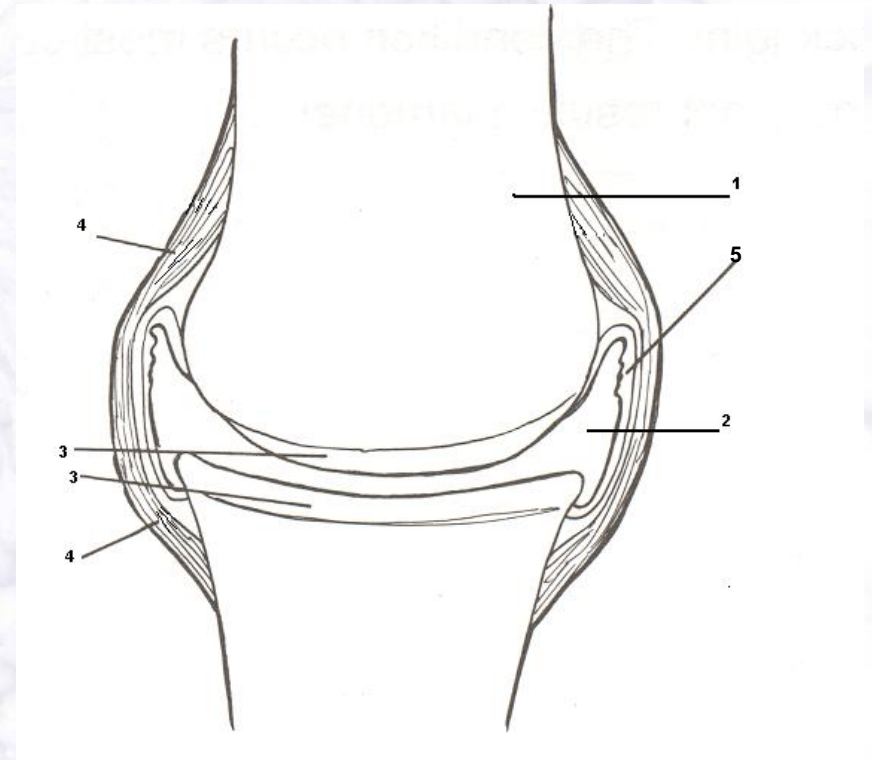
D J D =
Degenerative Joint Disease



Anatomie gewricht

Naam onderdeel + functie??

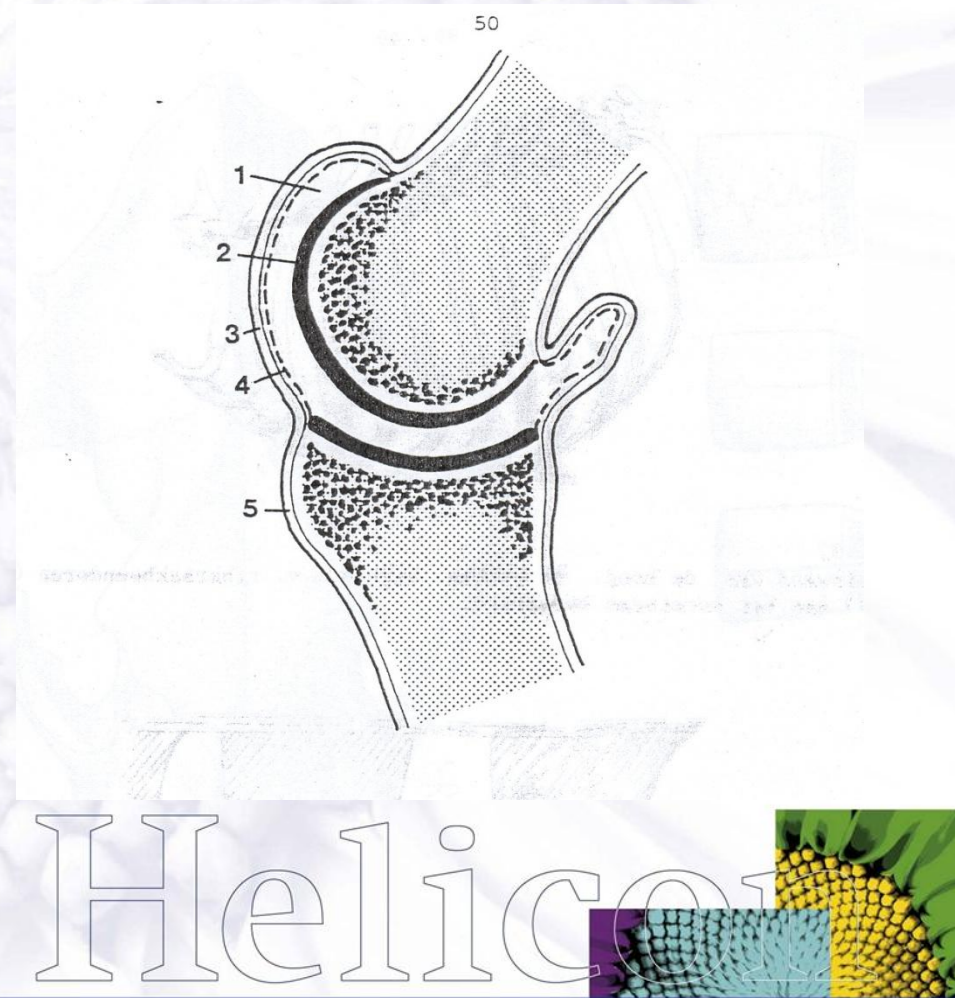
- 1.
- 2.
- 3.
- 4.
- 5.



Anatomie gewricht

Naam onderdeel + functie??

- 1.
- 2.
- 3.
- 4.
- 5.



Artrose

D J D = Degenerative Joint Disease

Degeneratie = afname weefsel in
hoeveelheid en kwaliteit

duidelijk gevolgen voor het functioneren van het
kraakbeenweefsel >> afname **schokdemping**

(kraakbeen > beschadiging + chondro's ⇓ > afname tcs > vicieuze cirkel)

Joint = gewricht

Disease = ziekte / aandoening

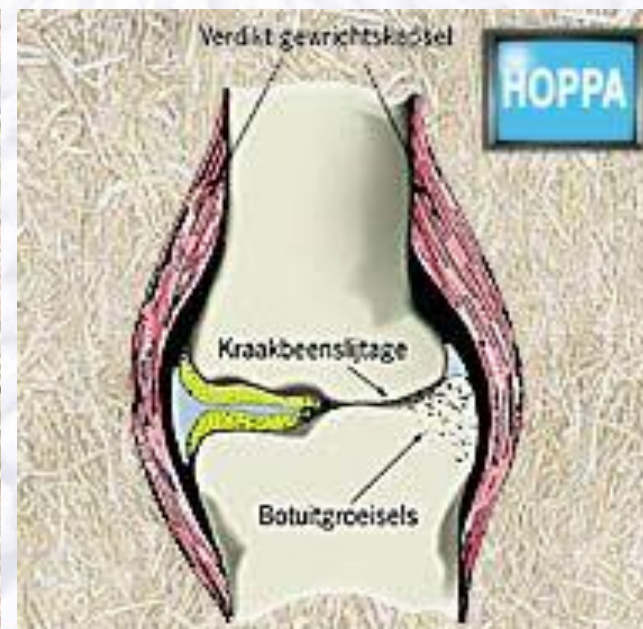
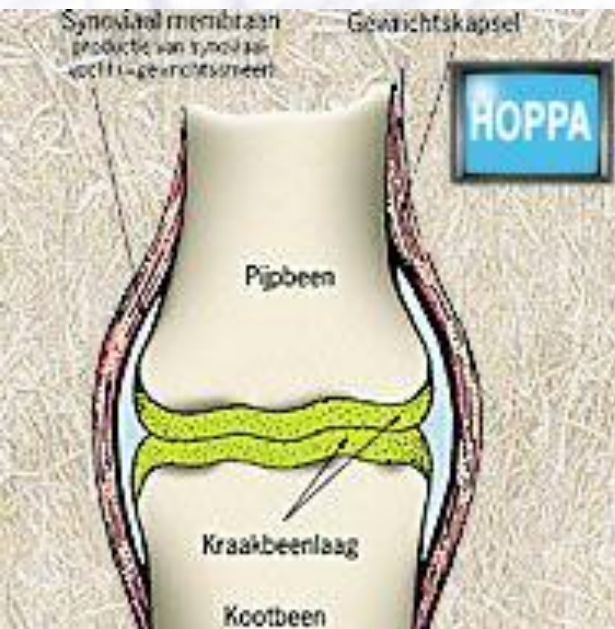


Artrose

- Chronische gewrichtsaandoening
- In 1e instantie aantasting van het kraakbeen (degeneratie)
- In 2e instantie gevolgen voor onderliggend botweefsel (m.n. gewrichtsranden) en weke delen (kapsels / banden) gewricht
- (Geen ontsteking)

Veranderingen gewricht:

- Botnieuwvorming gewrichtsranden (*intra art/caps*)
> haken of punten
- Verdikkingen aan kapsels / banden
- (*Subchondraal bot: atrofie, sclerose, cysten*)

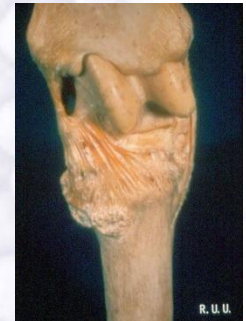
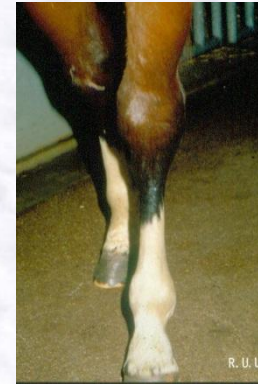
Gevolgen voor gewricht:

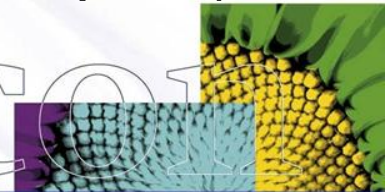
- **Pijn** bij beweging
- Bewegings**beperving** / gewrichtsstijfheid

Verschijselen:

Overvulling gewricht
Wisselende kreupelheid
Startkreupelheid !



(NB; röntgenopname >> vernauwde gewrichtsspleet)



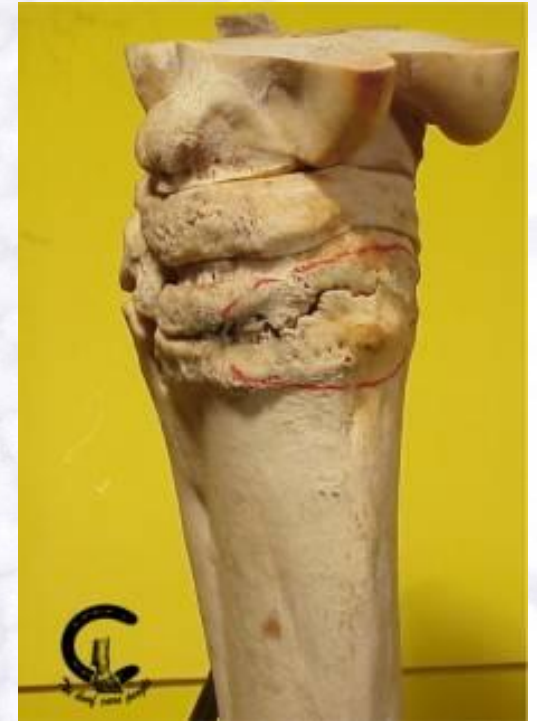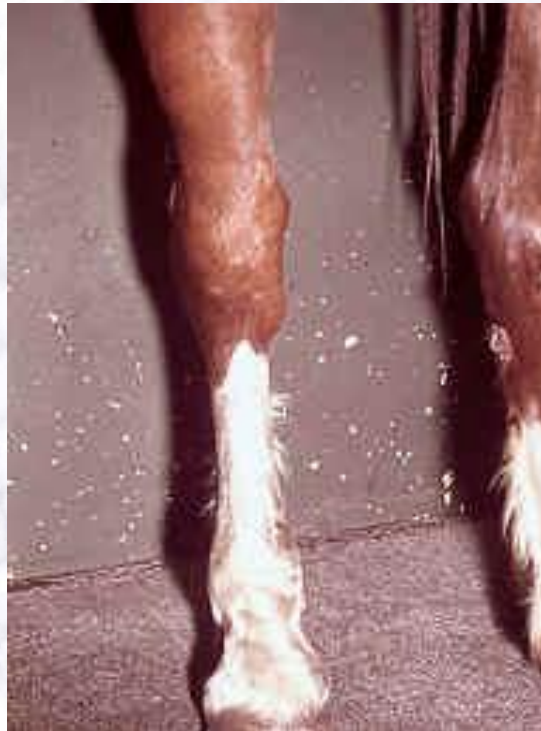Oorzaken

- Overbelasting]
(= herhaald, lang microtrauma)]
] 1e artrose
- Slijtage / leeftijd]

- Afwijkende beenstanden]
]]
- Artritis > chronisch >] 2e artrose
]]
- OCD >]

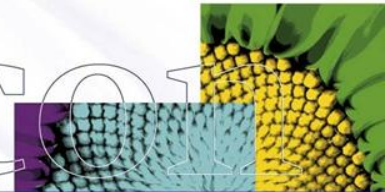
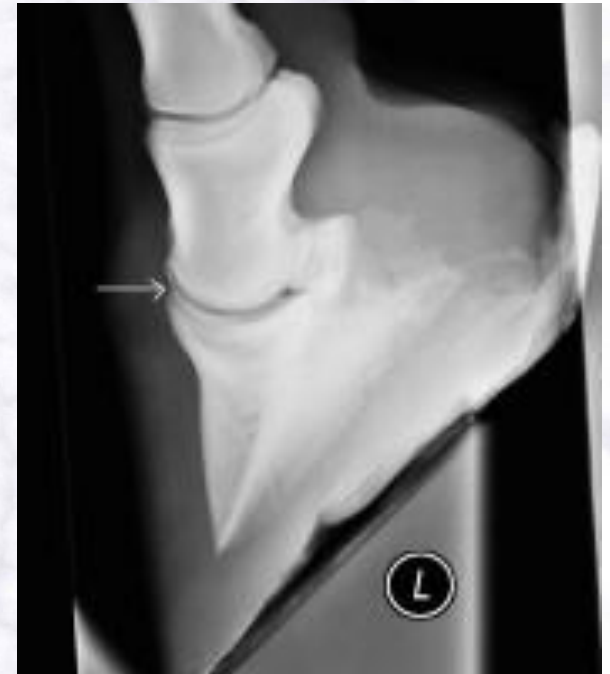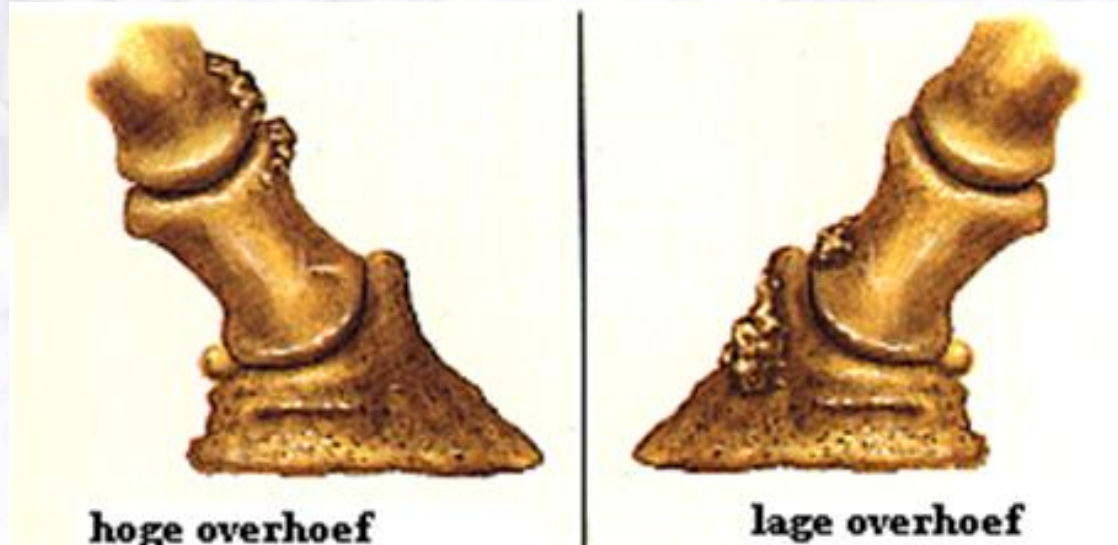
Voorkeursplaatsen artrose

- **Spat:**
sprong
2 distale rij tarsaalbeentjes !!
mediale zijde
- (**hoefkatrol**)



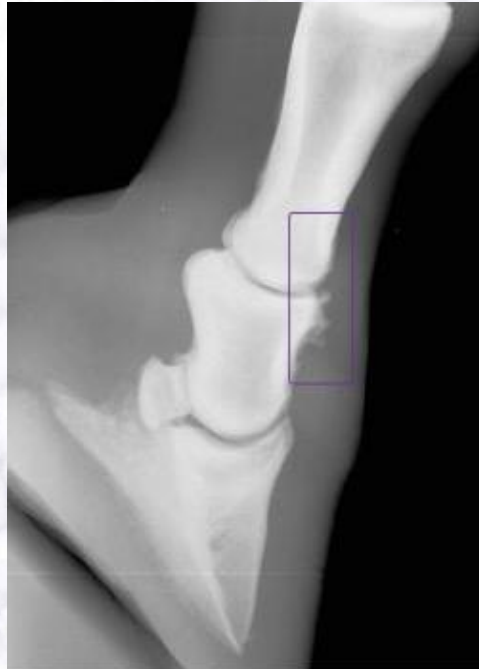Voorkeursplaatsen artrose

- **Lage overhoef** hoefgewricht



Voorkeursplaatsen artrose

- **Lage overhoef** hoefgewricht
- **Hoge overhoef** kroongewricht



Therapie:

- Genezing?!
- Pijnstillers / ontstekingsremmers
(acute fase intra - articulaire)
(hyaluronzuur / glucosamines i.a.)
- Rustperiode
- Aangepaste arbeid
- Aangepast bekappen
- Orthopedisch beslag
- Beweging
- (*Artrodese - ankylosering*)