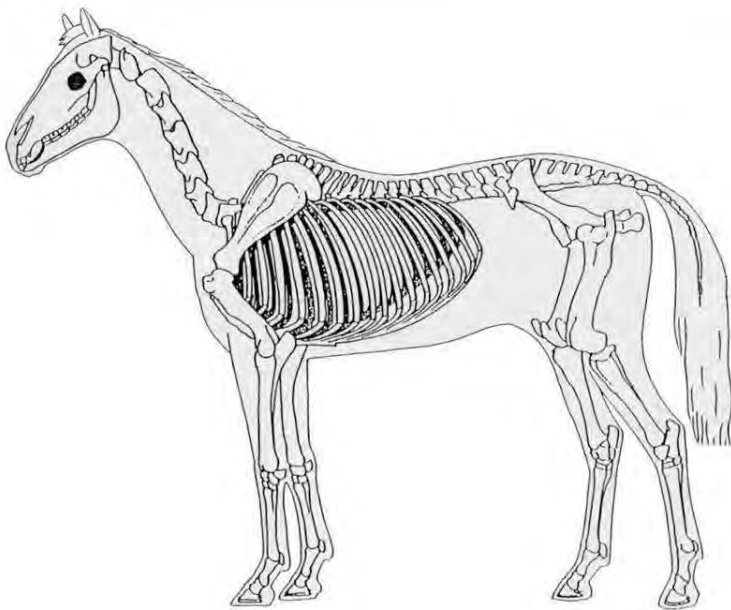
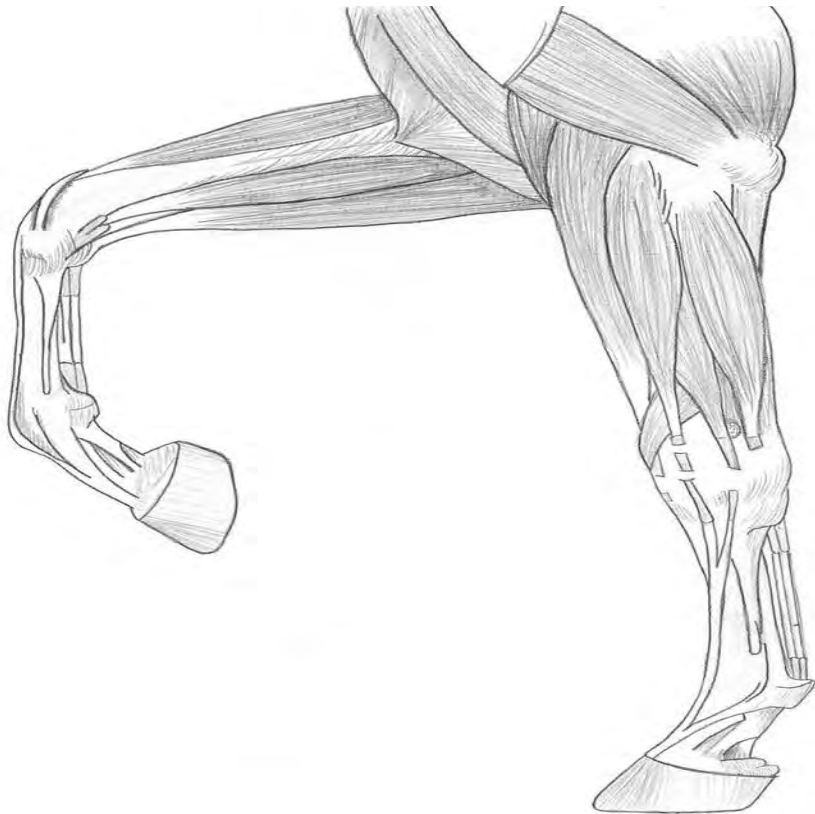

Specialisatie keuze onderdeel paardenmassage
Horse & Health Jaar 4
NHB Deurne juni 2008



Inleiding

In het vierde jaar van je opleiding Horse& Health hebben jullie het keuzevak Paard. Hieronder vallen drie onderdelen: Hoefverzorging, Gebitsverzorging en paardenmassage. Deze onderdelen krijg je 3 uur per week gedurende 3 blokken.

Voor je ligt de bundel paardenmassage. Deze bundel bevat 3 onderdelen:

- Theorieboek anatomie
- Werkboek anatomie
- Spieren algemeen

De bundel neem je mee naar de theorie en de praktijklessen van het onderdeel paardenmassage.

We hopen dat je er veel plezier aan hebt.

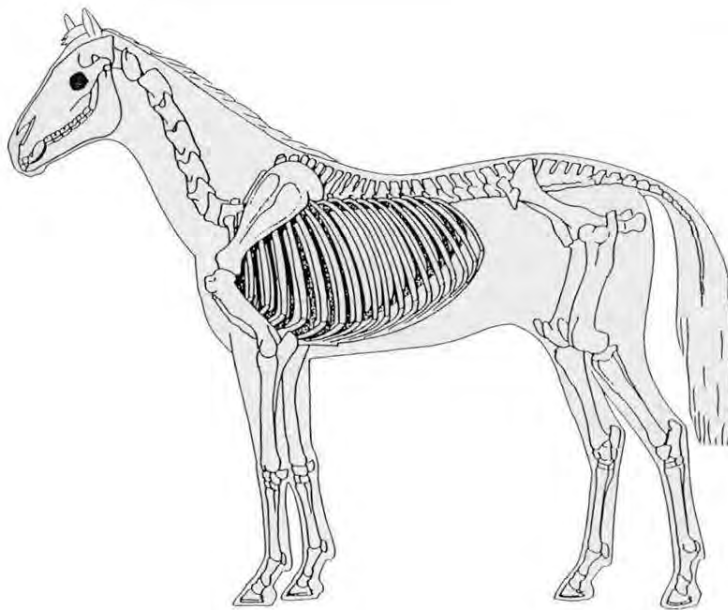
J. van Noort
J. van Arle

D. Haan

Anatomie van het paard

Skelet, vivo en gewrichten

Theorie en werkboek



Verklarende woordenlijst

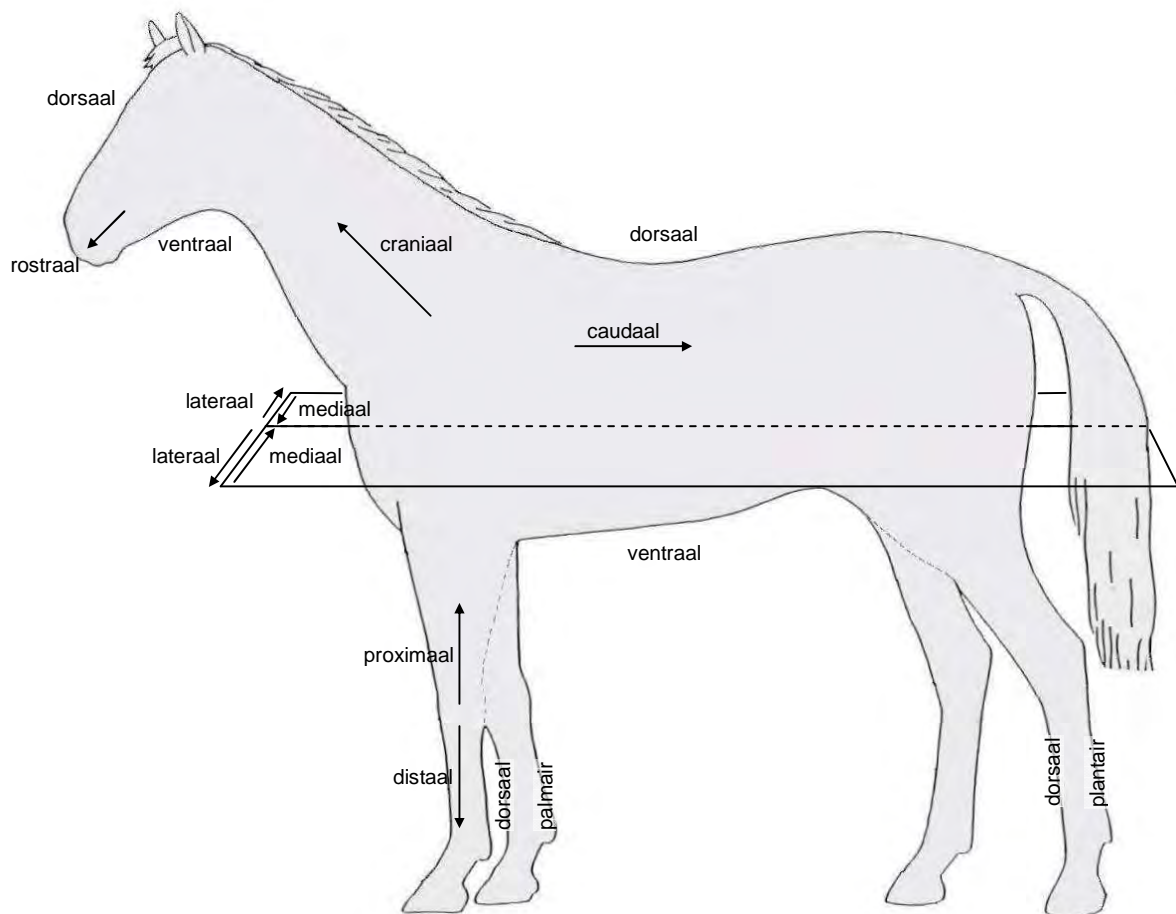
Veel gebruikte Latijnse termen:

Articulatio (art.)	gewricht
Caput	hoofd
Corpus	lichaam
Os	bot, been
Processus	uitsteeksel
Trochanter	rolheuvel
Tuber	knobbel
Tuberculum	uitsteeksel

Een aantal termen (zie ook figuur V.1) die gebruikt kunnen worden om bijvoorbeeld de plaats, in dit geval van een botpunt, aan te geven op het lichaam:

Caudaal	richting de staart
Craniaal	richting het hoofd

Mediaal	naar binnen, aan de binnenzijde
Lateraal	naar buiten, aan de buitenzijde




Figuur V.1 Veel gebruikte termen voor bijvoorbeeld plaatsaanduiding

Proximaal	naar de romp toe
Distaal	van de romp af
Dorsaal	aan de rugzijde gelegen (rug, neusrug en voorzijde benen)
Ventraal	aan de buikzijde gelegen (buik, onderkaak)
Palmair	aan de achterzijde van de voorbenen gelegen
Plantair	aan de achterzijde van de achterbenen gelegen
Rostraal	naar de neus toe

Symbolenlijst

⊗ een pijl die loodrecht het papier ingaat


 het vierkantje tussen de horizontale en verticale lijn geeft aan dat de lijnen loodrecht ten opzicht van elkaar staan. De hoek ertussen is dan 90°.

algemeen

Om jullie te motiveren word eerst het hoofd behandeld omdat deze relatief gemakkelijk is, er zit namelijk weinig vlees op de schedel. Daarnaast heb je, wanneer je met een paard bezig bent, altijd te maken met het hoofd. Daarna is verder gegaan met de wervelkolom omdat deze aan het hoofd vast zit en de verbinding vormt met de andere skeletdelen. Nadat de wervelkolom is behandeld worden de botstukken behandeld die aan de wervelkolom vast zitten, van craniaal naar caudaal en dan van proximaal naar distaal (zie eventueel verklarende woordenlijst!). Dus eerst ribben en borstbeen, dan voorbeen van proximaal naar distaal, vervolgens het bekken en ten slotte het achterbeen van proximaal naar distaal.

De verschillende skeletdelen zijn zowel in het Nederlands als in het Latijn benoemd. Dit om zowel met iemand die er niks vanaf weet als met bijvoorbeeld een dierenarts te kunnen communiceren. De Latijnse benamingen zijn daarnaast te gebruiken in het buitenland, in tegenstelling tot de Nederlandse benamingen.

De meeste Latijnse namen, in dit geval voor een bot of botpunt, zijn heel logisch opgebouwd. Maar om het te snappen moeten er wel eerst een aantal algemene termen geleerd worden. Deze staan onder andere in de verklarende woordenlijst. Het doel hiervan is dat je minder simpelweg in je hoofd moet stampen en meer beredeneert hoe iets heet. Dus door een aantal woorden te leren weet je dan al een heleboel. Wanneer je de Latijnse namen van de botten weet kun je heel vaak die van de gewrichten beredeneren. De Latijnse naam voor een gewricht begint altijd met 'articulatio' en dan vaak een combinatie van de Latijnse namen van de botten die met elkaar articuleren.

Soms gaat de verklaring van een Latijnse naam te ver, of is er gewoon geen echte verklaring voor. Dan is het misschien een idee om in die enkele gevallen een ezelsbruggetje te proberen te verzinnen.

De regels bij de Latijnse taal voor het enkelvoud en meervoud zijn erg complex. Daarom worden, op een aantal uitzonderingen na, de meervoudstermen gewoon gegeven zonder uitleg.

De schetsen zijn mede tot stand gekomen door bestudering van een aantal anatomieboeken, waaronder: *Anatomie van het paard* van K.M. Dyce en C.J.G. Wensing en *Illustrated Atlas of clinical Equine Anatomy and Common Disorders of the Horse* van R.J. Riegel en S.E. Hakola.

Voor de duidelijkheid is bij botten waarvan er twee zijn, namelijk een linker- en een rechterexemplaar, altijd het linkerexemplaar geschetst. Dus het bot dat je ziet wanneer je aan de linkerzijde van je paard staat.

Bij laterale aanzichten is, voor de duidelijkheid, altijd de linkerkant van het paard gekozen.

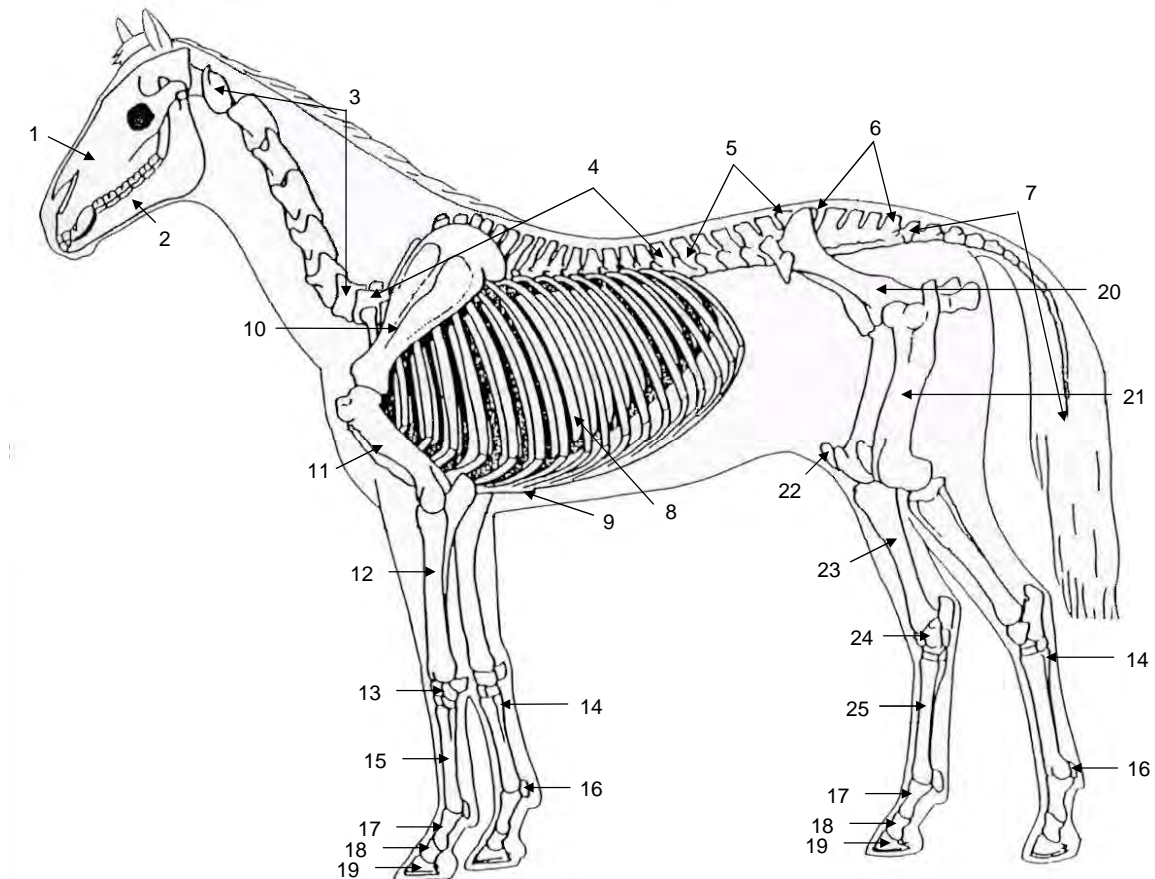
Advies: begin voor aan de reader en werk dan door naar achteren in plaats van kras door elkaar. Dit omdat zodra een botstuk behandeld is verder de Latijnse benamingen worden gebruikt om je er zoveel mogelijk vertrouwd mee te maken. Wanneer je dus achterin begint kom je Latijnse benamingen tegen die je nog niet hebt gehad waardoor de stof moeilijker te lezen is.

1. Totale skelet

Om een duidelijk beeld te krijgen van hoe de verschillende botten ten opzichte van elkaar gerangschikt zijn, zal eerst het totale skelet (zie figuur 1.1) behandeld worden.

De Nederlandse en Latijnse benamingen van de verschillende botten zijn terug te vinden in tabel 1.1.

Neem het globaal door en gebruik het aan het einde van de module om te kijken of je het allemaal goed hebt begrepen.



Figuur 1.1 Totale skelet paard

De nummers die staan bij de verschillende skeletdelen in de figuur zijn terug te vinden in de tabel. Op dezelfde regel staan de bijbehorende Nederlandse en Latijnse termen vermeld en eventueel een uitleg van deze Latijnse term.

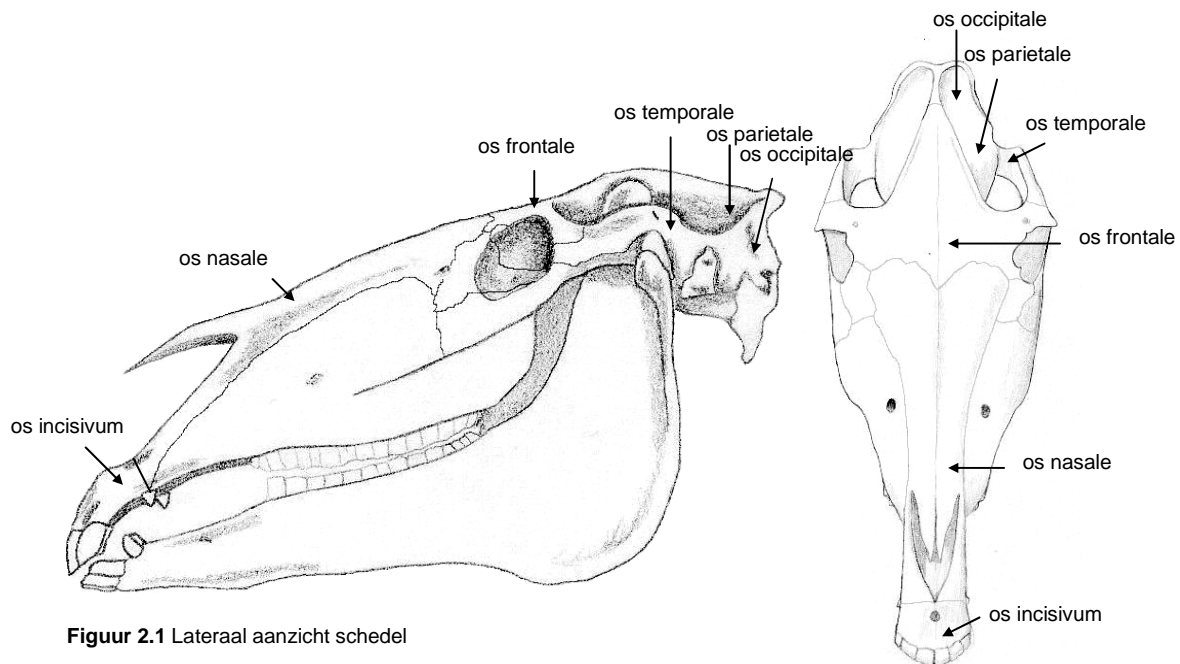
Tabel 1.1 Nederlandse en Latijnse namen skeletdelen paard

Nr.	Nederlands	Latijn	Uitleg Latijnse naam
1	bovenkaak (schedel)	maxilla	
2	onderkaak (schedel)	mandibula	
3	halswervels	vertebrae cervicales (7 stuks)	één wervel is een 'vertebra', meerdere 'wervels' zijn 'vertebrae'. Voor een 'hals'wervel komt er dan nog 'cervicales' achter.
4	borst- of rugwervels	vertebrae thoracicae (18 stuks)	de 'borstkas' heet de 'thorax' dus voor een borstwervel komt er 'thoracicae' achter te staan.
5	lendenwervels	vertebrae lumbales (6 stuks)	de 'lendenen' zijn gelijk aan de lumbale regio dus er komt 'lumbales' achter.
6	heiligbeen	sacrum / vertebrae sacrales (5 stuks)	het heiligbeen of sacrum bestaat uit aan elkaar vast gegroeide sacrale wervels (vertebrae sacrales).
7	staartwervels	vertebrae caudales (15 tot 21 stuks)	caudaal betekend aan de zijde van de staart, dus vandaar 'caudales' er achter.
8	ribben	costae (18 paren)	
9	borstbeen	sternum	
10	schouderblad	scapula	
11	opperarmbeen	humerus	
12	onderarmbeen (spaakbeen en ellepijp)	radius en ulna	het onderarmbeen bestaat uit twee botten met elkaar vergroeide botten met elk een eigen Latijnse naam.
13	handwortelbeenderen	carpus	
14	griffelbeen	voorbeen: ossa metacarpalia II en IV, achterbeen: ossa metatarsalia II en IV	
15	pijpbeen	os metacarpale III	
16	sesambeenderen bij de kogel	ossa sesamoidea proximales	één bot is een 'os', meerder botjes zijn 'ossa'. Omdat er ook nog sesambeenderen meer naar distaal liggen, komt er bij de proximale sesambeenderen 'proximales' achter.
17	kootbeen	phalanx proximalis	'proximalis' omdat hij van de drie phalangen het meest proximaal ligt.
18	kroonbeen	phalanx media	deze phalanx ligt tussen de phalanx proximalis en distalis in dus in het midden. Vandaar 'media'.

19	hoefbeen	phalanx distalis	'distalis' omdat hij van de drie phalangen het meest naar distaal ligt.
20	heupbeen	os coxae	
21	dijbeen	femur	
22	knieschijf	patella	
23	schenkelbeen	tibia en fibula	het schenkelbeen bestaat uit twee botten die met elkaar zijn vergroeid met elk een eigen Latijnse naam.
24	voetwortelbeenderen	tarsus	
25	achterpijp	os metatarsale III	

2. Schedel

Een groot deel van de schedel ligt direct onder de huid, vooral de dorsale zijde en de laterale zijde vanaf het oog naar rostraal ⁽⁵⁾. De schedel heeft daarom ongeveer dezelfde vorm als het hoofd, waarmee we dagelijks te maken hebben bij omgang met paarden (zie de figuren 2.1 en 2.2).



Figuur 2.1 Lateraal aanzicht schedel

Figuur 2.2 Frontaal
aanzicht schedel

Zoals in hoofdstuk 1 al te zien was, bestaat de schedel uit twee delen. De bovenkaak, oftewel maxilla en de onderkaak, oftewel mandibula. Deze kunnen bewegen ten opzichte van elkaar doordat er een gewricht tussen zit, het kaakgewricht (zie § 2.3).

2.1 Botpunten

De schedel is aan de hand van uitsteeksels, groeven en andere kenmerken onder te verdelen in zes delen (zie de figuren 2.1 en 2.2) ⁽⁵⁾. Eigenlijk zijn er nog meer delen te onderscheiden maar die zijn minder belangrijk.

Aangezien de schedel uit bot bestaat, en 'bot' in het Latijn 'os' is, is het logisch dat de namen van al die delen met 'os' beginnen. Daarnaast zal er nog een tweede naam nodig zijn om het verschil tussen de verschillende delen aan te geven. De naam die erachter staat verwijst naar de plaats op de schedel of naar een kenmerk van de schedel.

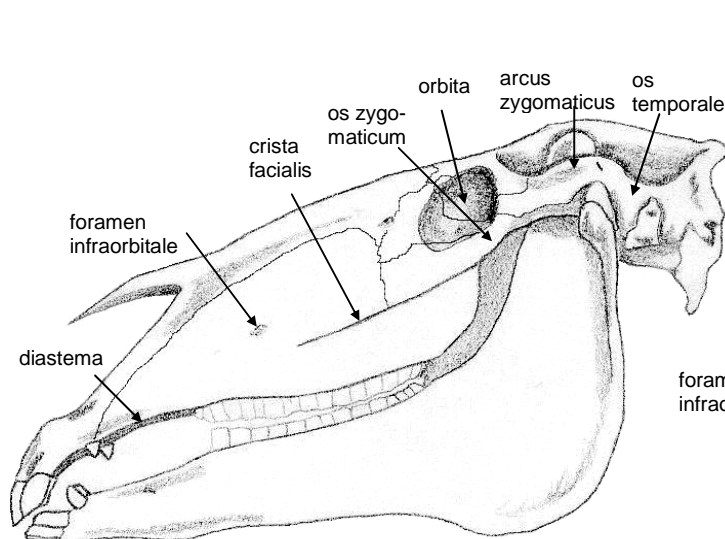
De namen van de zes delen luiden dan als volgt: het os temporale, het os nasale, het os incisivum, het os occipitale, het os parietale en het os frontale. 'Frontaal' betekent 'van voren' (frontale botsing) dus het os frontale zit aan de voorzijde van de schedel. 'Nasaal' heeft met de neus te maken dus het os nasale zit daar in de buurt. 'Temple' betekent 'slaap', dus het os temporalis zit in de buurt van je slaap. Dan blijven er nog drie delen over. Namelijk het os incisivum, het os occipitale en het os parietale. Het os incisivum is het craniale / rostrale deel van de maxilla, waar dus de snijtanden zitten. Het os occipitale is het meest caudale deel van de schedel en articuleert met de wervelkolom.

Het os parietale ten slotte, is het wandbeen, ongeveer vanuit de middennaad, boven het os temporale.

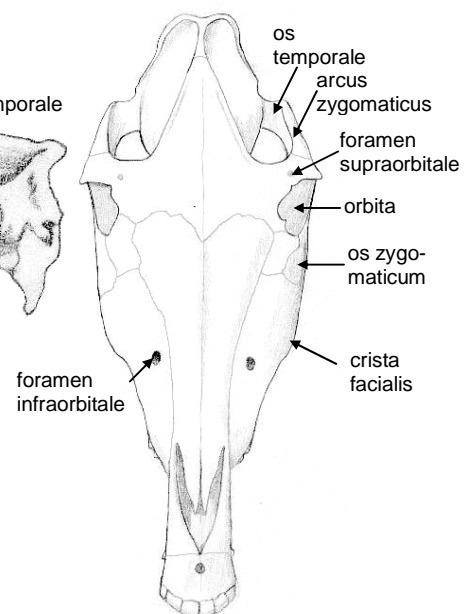
Op de schedel zijn een aantal kenmerkend botpunten te onderscheiden (zie de figuren 2.3 en 2.4). De rand van de oogkas, of orbita is geheel benig gesloten. Aan de ventrale zijde wordt de orbita begrensd door de jukboog, die gevormd wordt door delen van het os temporale en het os zygomaticum. In het Latijn is 'boog' 'arcus', en omdat de jukboog gevormd wordt door een deel van het os zygomaticum heet de jukboog arcus zygomaticus. Naar rostraal, dus naar de neus toe, loopt de jukboog uit in de crista facialis, een opvallende structuur aan de schedel van het paard. Naar caudaal eindigt de jukboog bij het kaakgewricht.

Het paard is een graseter, of herbivoor en heeft een maalgebit om zijn eten te kunnen vermalen. Het paard heeft in elke kaakhelft 3 snijtanden en 6 kiezen. Hoektanden komen alleen voor bij de hengst en de ruïn. De tandformule van een paard luidt dan als volgt: 3 (1) 3 3 / 3 (1) 3 3 = 40. De diastema is het stuk tussen de tanden en kiezen van de bovenkaak en wordt bij de hengst en ruïn onderbroken door de hoektand⁽⁵⁾.

Het gaatje (foramen) boven (supra) de oogkas (orbita) heet foramen supraorbitale, het gaatje eronder (infra) foramen infraorbitale. Door deze gaatjes lopen bloedvaten en zenuwen.



Figuur 2.3 Lateraal aanzicht schedel




Figuur 2.4 Frontaal aanzicht schedel

Omdat paarden ontstekingen kunnen hebben in de holtes in de schedel is het belangrijk om te weten waar deze holtes zich bevinden. De belangrijkste holten bij het paard zijn de sinus frontalis en de sinus maxillaris. 'Holte' is in het Latijn 'sinus' en 'van voren gezien' is 'frontalis', dus de holte van voren oftewel in het voorhoofdsbeen heet sinus frontalis. De holte in de bovenkaak, of maxilla, heet sinus maxillaris.

De sinus maxillaris zit in het bovenkaaksbeen net dorsaal van de crista facialis, vanaf het oog tot de punt van de crista facialis. De sinus frontalis zit in het os frontale.

2.2 Palpeerbare botpunten

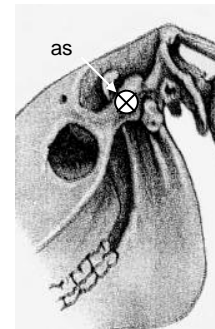
Doordat een groot deel van de schedel direct onder de huid ligt is er veel van de schedel te palperen (zie figuur 2.5). Zo is het os frontale te palperen, tussen de ogen. Ook is het os nasale te palperen, tussen en boven de neusgaten. Wel voorzichtig palperen bij het distale uiteinde. De orbita zijn palpabel boven de ogen. Wanneer je vanaf de orbita richting de oren palpeert voel je de arcus zygomaticus. De crista facialis is ook goed palpeerbaar, hierop baseer je de hoogte van de engelse neusriem. Ten slotte is een groot gedeelte van de ventrale zijde van de mandibulae palpabel.



Figuur 2.5 De palpabel botpunten van de schedel: os frontale (1), os nasale (2), orbita (3), arcus zygomaticus (4), crista facialis (5), mandibulae (6).

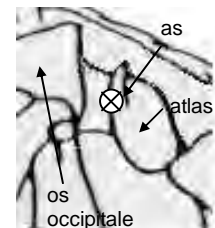
2.3 Gewrichten

Tussen de mandibula en het os temporale van de maxilla zit het kaakgewricht (art. temporomandibularis, zie figuur 2.6). Dit gewricht is op te vatten als een scharniergewricht, waarbij er ook enige beweging mogelijk is van de onderkaak naar opzij. De as van het gewricht is te zien in figuur 2.6. Bij een paard wat aan het kauwen is, is te zien dat het bovenste deel van de mandibula steeds omhoog komt in de ruimte boven het oog. Hij steekt hierbij door de arcus zygomaticus.



Figuur 2.6 As van het kaakgewricht

Het os occipitale van de schedel articuleert met de eerste halswervel of atlas, zie § 3.2.1. De Latijnse naam voor dit gewricht, tussen atlas en het os occipitale is art. atlanto-occipitalis. Het os occipitale kan flecterende en extenderende bewegingen maken ten opzichte van de atlas ('ja-knikken'). Deze bewegingen vinden plaats om een frontale as, zie de as in figuur 2.7.



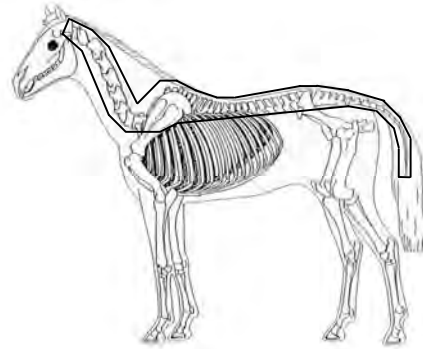
Figuur 2.7 As van het gewricht tussen os occipitale en atlas

3. Wervelkolom

De wervelkolom (zie figuur 3.1) is de basis van het skelet van het paard, via de wervelkolom staan de andere skeletdelen met elkaar in verbinding. 'Kolom' is in het Latijn 'columna' en 'wervel' 'vertebra' dus de wervelkolom is de columna vertebralis.

Het kan onderverdeeld worden in vijf delen. Van craniaal naar caudaal zijn dit: het cervicale deel, het thoracale deel (hier ligt het zadel op), het lumbale deel, het sacrale deel en ten slotte het caudale deel (de staart). Deze onderverdeling is gemaakt aan de hand van de bouw van de verschillende wervels, oftewel vertebrae. Deze varieert namelijk enigszins, wat te maken heeft met de eraan gestelde functies.

Allereerst zullen, zodat je enig inzicht krijgt in deze verschillen in bouw en dus functies, per deel de botpunten besproken worden van de wervels. Daarna zullen per deel de palpeerbare botpunten besproken worden en ten slotte de gewrichten.



Figuur 3.1 De wervelkolom

3.1 Algemeen

Om de leesbaarheid te vergroten en daarmee de leerbaarheid zullen eerst een aantal algemene kenmerken van een doorsnee wervel besproken worden.

Allereerst wordt het lichaam (corpus) van de wervel (vertebra) het corpus vertebra genoemd. Daarnaast wordt een uitsteeksel (oftewel processus) naar boven (dorsaal), de processus spinosus genoemd en naar opzij (lateraal), de processus transversus.

Tussen de wervels zitten kraakbenige tussenwervelschijven, oftewel disci intervertebralis. Deze zijn nodig voor de demping. Alleen tussen de atlas en de axis zit in plaats van een tussenwervelschijf een synoviaal gewricht ⁽⁵⁾. Dit zodat hiertussen veel rotatie plaats kan vinden.

De wervelkolom geeft steun aan het lichaam en daarom zijn de wervels van sterk materiaal gemaakt. Om te zorgen dat informatie overgedragen kan worden tussen de hersenen en het lichaam lopen er zenuwen. De zenuwen naar de hals, romp en benen lopen zover mogelijk door de wervelkolom totdat ze moeten afsplitsen om hun einddoel te bereiken. De wervels zijn daarom naast stevig ook hol zodat de zenuwstreng er door heen kan.

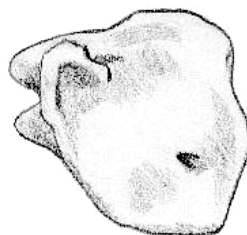
3.2 Cervicale deel

De zeven halswervels, of vertebrae cervicales (C), ondersteunen het hoofd. Daarnaast staan ze, en vooral de eerste twee, een grote beweeglijkheid van het hoofd ten opzichte van de romp toe ⁽⁵⁾.

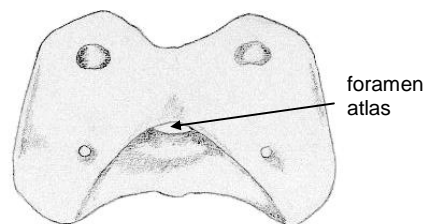
3.2.1 Botpunten

Doordat er dus verschil is in functie van de eerste twee ten opzichte van de ander vijf is er ook verschil in bouw.

De eerste vertebra cervicalis, de atlas (zie de figuren 3.2 en 3.3), sluit aan bij de



Figuur 3.2 Lateraal
aanzicht atlas



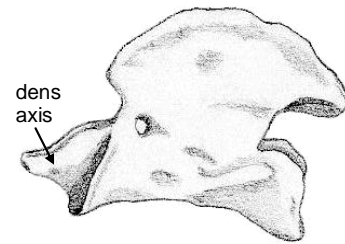
Figuur 3.3 Dorsocaudaal aanzicht
atlas

schedel. De tweede, de axis (zie figuur 3.4), sluit weer aan op de atlas. Hierbij steekt de dens axis in de opening aan de caudale zijde van de atlas. Het corpus vertebrae van de andere vijf vertebrae cervicales is vergeleken met de vertebrae van de andere delen van de wervelkolom groot. Het processus transversus van de axis is groot en plat ⁽⁴⁾.

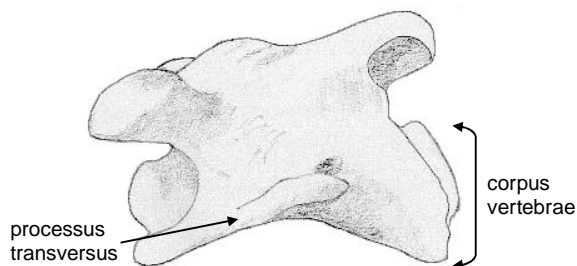
Dit komt waarschijnlijk omdat vergeleken met de andere vertebrae een grote massa door de vertebrae cervicales gedragen moet worden, namelijk het hoofd. Omdat de druk niet te groot mag worden is het oppervlak dat deze massa of zwaartekracht opvangt groot, namelijk een groot corpus en groot processus transversus (druk = kracht / oppervlak).

De derde vertebra cervicalis, C-III (zie figuur 3.5), is niet hetzelfde gebouwd als de zevende vertebra cervicalis, C-VII.

Deze veranderingen vinden geleidelijk plaats. Zo neemt van C-III tot C-VII de grootte van het processus spinosus toe, van niet aanwezig tot 2 á 3 centimeter bij de zevende vertebra cervicalis. Dit zet zich voort bij de thoracale wervels zodat de schoft ontstaat ⁽⁴⁾.



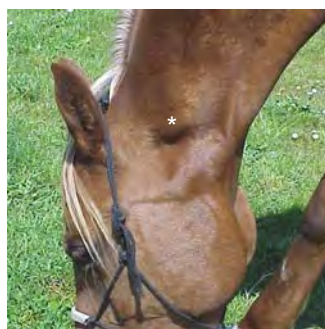
Figuur 3.4 Lateraal aanzicht axis



Figuur 3.5 Lateraal aanzicht derde vertebra cervicalis

3.2.2 Palpeerbare botpunten

De atlas is goed te palperen bij het levende dier. Zie hiervoor figuur 3.6. De atlas raakt aan de dorsale contour van de hals maar de rest van de vertebrae cervicales loopt vrijwel evenwijdig aan de ventrale contour van de hals. Bij palpatie is er bij elk paard een indruk te krijgen van de positie van de vertebrae cervicales ⁽⁵⁾. Dit doe je door net onder de wat bredere welving van de halsspieren te palperen, zie figuur 3.7. Je voelt dan een harde ondergrond, dit is bot en zijn de laterale zijden van de vertebrae cervicales.



Figuur 3.6 Het palpabele deel van de atlas (*)



Figuur 3.7 Gebied voor het palperen van de laterale zijden van de vertebrae cervicales (*)

3.2.3 Gewrichten

De atlas articuleert aan zijn craniale zijde met het os occipitale van de schedel, dit is behandeld in § 2.3.

De atlas articuleert aan de caudale zijde met de axis (art. atlanto-axialis) en kan buigende en strekkende bewegingen maken ten opzichte van de axis ('ja knikken'). Deze bewegingen vinden plaats om as 1 (frontale as) in figuur 3.8. De atlas kan ook draaiingen maken ten opzichte van de axis ('nee schudden')⁽⁵⁾. Deze draaibeweging vindt plaats om as 2 in figuur 3.8.

De andere vertebrae cervicales articuleren ook ten opzichte van elkaar op een aantal botpunten. Hierdoor is er sprake van meerdere gewrichten. De wervels kunnen ten opzichte van elkaar roteren om een frontale as (zie as 1, figuur 3.9, let op: lateraal aanzicht!) De beweging waarbij de hals buigt heet flexie, bij hals strekken heet het extensie. Vooral in het cervicale deel is die bewegingsmogelijkheid groot, daarom kan een paard van opgericht naar uitstrekken bewegen⁽¹⁾. Ook kunnen de vertebrae cervicales naar opzij buigen ten opzichte van de anderen wat nodig is wanneer je stelling aan een paard vraagt. Deze beweging heet lateroflexie en vindt plaats om een as die min of meer loodrecht op de lengterichting van de wervels staat. Zie as 2 in figuur 3.9. Deze beweging is gekoppeld aan een rotatie van de wervels om een as in de lengterichting (as 3 in figuur 3.9). Dit ziet er terwijl je op je paard ziet uit als in figuur 3.10. De zevende vertebra cervicalis articuleert met de eerste thoracale vertebra. In dit gewricht vinden dezelfde bewegingen plaats als in de gewrichten tussen de vertebrae cervicales onderling. Net als tussen de thoracale, lumbale en caudale vertebrae onderling trouwens.

3.3 Thoracale deel

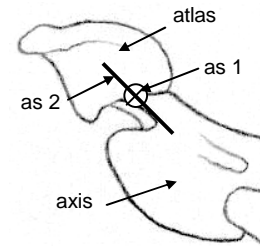
Er zijn 18 borstwervels. Aangezien de borstholte de thorax heet, is de Latijnse naam voor de borstwervels vertebrae thoracicae. Afgekort Th.

3.3.1 Botpunten

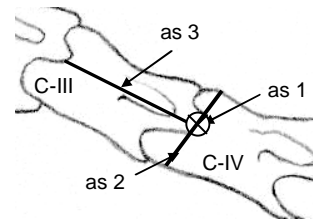
Kenmerkend voor de vertebrae thoracicae (zie de figuren 3.11 en 3.13) is dat de processi spinosi erg lang zijn. Ze vormen samen met de dorsale delen van het schouderblad en de musculatuur daar ter plaatse de zogenaamde schoft⁽⁵⁾. De processus spinosus neemt na de zesde vertebra thoracalis weer af, waardoor de paardenrug na de schoft weer naar beneden gaat.

Het corpus vertebrae is kort en heeft een inkeping in het midden⁽⁴⁾. Het processus transversus is niet zo groot, zeker in vergelijking met die van een lumbale wervel (zie § 3.4).

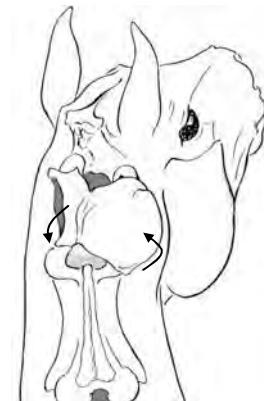
Elke vertebra thoracalis articuleert met twee ribben, één rib per laterale zijde van het corpus vertebrae. Dit betekent dus dat er 18 ribparen zijn, of 36 ribben (zie § 4.1).



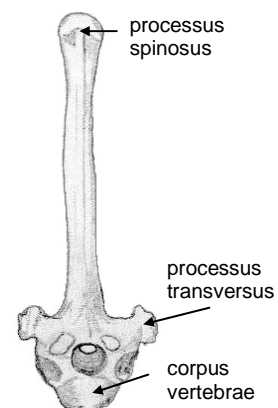
Figuur 3.8 Lateraal aanzicht gewricht tussen atlas en axis



Figuur 3.9 Lateraal aanzicht gewrichten tussen vertebrae cervicales



Figuur 3.10 Rotatie gekoppeld aan lateroflexie, gezien vanuit de positie van de ruiters



Figuur 3.11 Frontaal aanzicht vertebra thoracalis

3.3.2 Palpeerbare botpunten

De processi spinosi zijn midden op de schoft en rug voelbaar (zie figuur 3.12). De verschillende processi spinosi zijn van elkaar te onderscheiden. Hiervoor kun je het beste op de rug en schoft afwisselend naar craniaal en caudaal paperen.



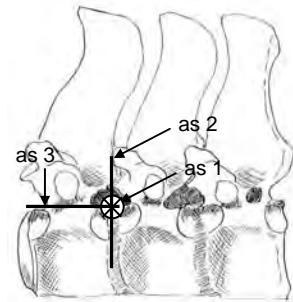
Figuur 3.12 Gebied voor het palperen van de vertebrae thoracicae (*)

3.3.3 Gewrichten

De eerste vertebra thoracalis articuleert craniaal met de zevende vertebra cervicalis, dit gewricht is behandeld in § 3.2.3. Het gewricht van de 18e vertebra thoracalis met de eerste lumbale wervel is qua bewegingsmogelijkheden hieraan gelijk.

De bewegingsmogelijkheden tussen de vertebrae thoracicae onderling zijn hetzelfde als die van de vertebrae cervicales onderling. Dus er vindt flexie en extensie plaats om een frontale as (zie as 1 in figuur 3.13) en een combinatie van lateroflexie en rotatie (as 2 en 3 in figuur 3.13).

De gewrichten tussen ribben en vertebrae thoracicae worden behandeld in § 4.1.3.




Figuur 3.13 Lateraal aanzicht gewrichten tussen vertebrae thoracicae

Ingezakte rug bij oudere paarden

Vooral bij oudere bereden paarden komt een ingezakte rug vaak voor (zie figuur 3.14). Dit betekent dat de vertebrae thoracicae meer naar beneden, naar ventraal, zijn gezakt. Bij wilde paarden zie je dat eigenlijk niet.

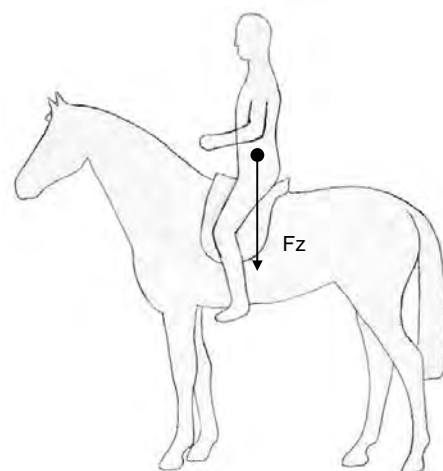
Waarschijnlijk komt dit omdat bij bereden paarden de ruiter op de vertebrae thoracicae zit en vanuit de ruiter is er een kracht naar beneden gericht. Deze kracht heet de zwaartekracht (zie Fz in figuur 3.15) en is afhankelijk van de massa. Naast de zwaartekracht van de ruiter is er ook nog de zwaartekracht van het zadel. Zowel de zwaartekracht van de ruiter als de zwaartekracht van het zadel werken dus op de vertebrae thoracicae naar beneden terwijl deze vertebrae niet worden ondersteund. Ze zijn wel via de ribben met het borstbeen verbonden maar deze staat niet in verbinding met een ander botstuk.



Figuur 3.14 Voorbeeld van een doorgezakte rug

De krachten van ruiter en zadel op de vertebrae thoracicae zorgen er dus voor dat deze, naarmate het paard ouder wordt, meer naar beneden zakken waardoor de ingezakte rug ontstaat.

Uit onderzoek ⁽¹⁾ is naar voren gekomen dat de curve van het caudale deel van de thoracale wervelkolom (rug) en het craniale deel van de lumbale wervelkolom normaal recht is of iets bol naar dorsaal. Bij gezadelde paarden is dit omgekeerd, de curve is nu bol naar ventraal. Hieruit kan geconcludeerd worden dat alleen de massa van een zadel (dus de zwaartekracht) al invloed heeft op de doorzakking van de rug.



Figuur 3.15 Zwaartekracht ruiter+zadel te paard

3.4 Lumbale deel

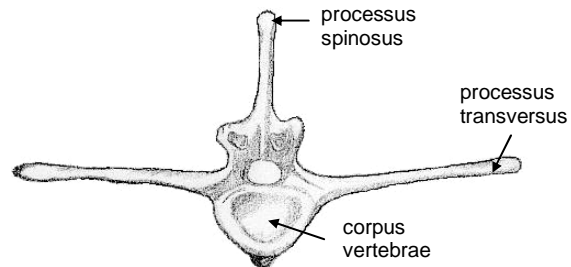
Van de lendenwervels zijn er zes. De Latijnse naam voor lendenwervels is *vertebrae lumbales* (L).

3.4.1 Botpunten

De bouw van de *vertebrae lumbales* (zie figuur 3.16) is vrij fors. Vooral de *processi transversi* zijn goed ontwikkeld en de vierde en vijfde *vertebrae lumbalis* hebben de grootste *processi transversi*. Dit zodat er daar veel spieren kunnen aanhechten. Daarna neemt deze in grootte weer af.

De laatste *vertebra lumbalis* ligt tegen het sacrum aan.

Zie voor een lateraal aanzicht van de *vertebrae lumbales* figuur 3.18.



Figuur 3.16 Frontaal aanzicht vertebra lumbalis

3.4.2 Palpeerbare botpunten

De *processi spinosi* van de eerste paar lumbale wervels zijn palpeerbaar (zie figuur 3.17). Daarna worden ze geleidelijk bedekt door spieren.



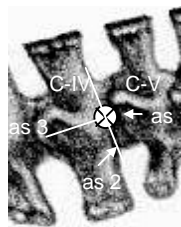
Figuur 3.17 Gebied voor het palperen van de *vertebrae lumbales* (*)

3.4.3 Gewrichten

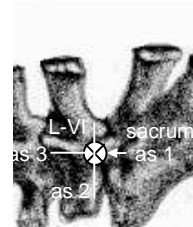
Het gewricht tussen de eerste *vertebra lumbalis* en de 18e *vertebra thoracalis* is al behandeld in § 3.3.3.

Het gewricht tussen de *vertebrae lumbales* onderling is qua bewegingsmogelijkheden hetzelfde als die van de *vertebrae cervicales* en *thoracicae* onderling. Dus er vindt flexie en extensie plaats om een frontale as (zie as 1 in figuur 3.18) en een combinatie van lateroflexie en rotatie. Zie de assen 2 en 3 in figuur 3.18. Zie voor uitleg § 3.2.3.

De zesde *vertebra lumbalis* articuleert met de eerste sacrale wervel. Zie figuur 3.19. Qua bewegingsmogelijkheden is het hetzelfde als bij de gewrichten tussen de *vertebrae lumbales* onderling.



Figuur 3.18 Lateraal aanzicht gewricht tussen twee *vertebrae lumbales*



Figuur 3.19 As tussen zesde *vertebra lumbalis* en het sacrum

3.5 Sacrale deel

Het sacrale deel van de wervelkolom bestaat uit vijf sacrale wervels, of vertebrae sacrales (S). Deze zijn met elkaar vergroeid tot het heiligbeen, oftewel sacrum (zie de figuren 3.20 en 3.21), waaraan het bekken is bevestigd.

3.5.1 Botpunten

Het gedeelte van het sacrum wat articuleert met het bekken heet het ala ossis sacri. Het gedeelte van het sacrum, wat tegen de zesde vertebra lumbalis aanzit, heet het promontorium.

De uitstekende rand (crista) op het midden (media) van de dorsale zijde van het sacrum heet de crista sacralis mediana.

3.5.2 Palpeerbare botpunten

Het sacrum is niet te palperen. Wel is een indruk te krijgen van de ligging van het sacrum. Namelijk door middel van het palperen van de knobbel van het bekken die articuleert met het sacrum. Zie hiervoor § 6.2.

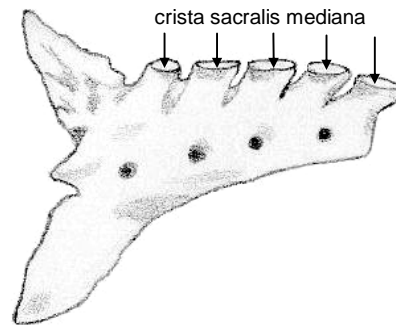
3.5.3 Gewrichten

Het sacrum articuleert proximaal met de zesde vertebra lumbalis, zie hiervoor § 3.4.3.

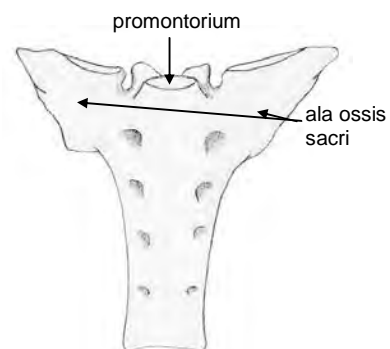
De gewrichten tussen de vertebrae sacrales onderling zijn onbeweeglijk omdat de vertebrae met elkaar vergroeid zijn.

Het gewricht tussen het bekken (tuber sacrale, zie hoofdstuk 6) en het ala ossis sacri van het sacrum, het sacro-iliacaal gewricht, is ook "onbeweeglijk" ⁽⁵⁾.


Het caudale uiteinde van het sacrum articuleert met de eerste caudale wervel (zie figuur 3.22). In dit gewricht zijn weer flexie en extensie (zie as 1 in figuur 3.22), lateroflexie (as 2) en rotatie mogelijk (as 3).



Figuur 3.20 Lateraal aanzicht sacrum



Figuur 3.21 Ventraal aanzicht sacrum



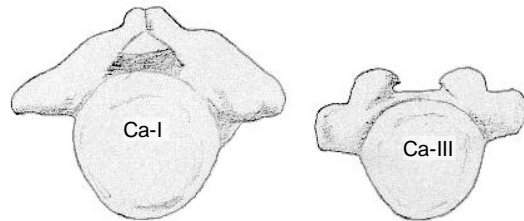
Figuur 3.22 As tussen sacrum en eerste vertebra caudalis

3.6 Caudale deel

Het caudale deel van de wervelkolom is gelijk aan de staartwortel. Een staartwervel heet een vertebra caudalis, afgekort als Ca.

3.6.1 Botpunten

Het aantal vertebrae van het caudale deel varieert tussen de 15 en 21 ⁽⁵⁾. De grootte van de vertebrae neemt naar distaal af. Daarnaast worden zowel de processus spinosi als de processus transversi kleiner. Hierdoor bestaan de meer naar caudaal gelegen vertebrae caudales voornamelijk uit het lichaam of corpus vertebrae. Om dit te laten zien is zowel de eerste vertebra caudalis als de derde vertebra caudalis te zien in figuur 3.23. Alle vertebrae caudales zijn van lateraal gezien te zien in figuur 3.24.



Figuur 3.23 Caudale aanzichten eerste vertebra en derde vertebra caudalis

3.6.2 Palpeerbare botpunten

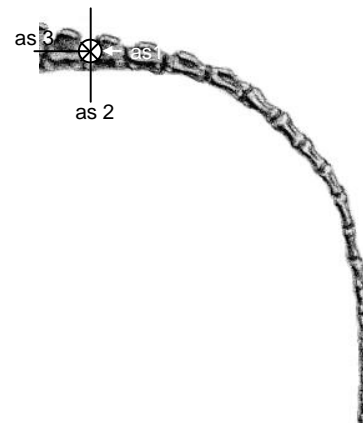
De staartwortel zelf is palpabel maar de vertebrae caudales zijn bedekt. Daardoor zijn ze niet te palperen, wel te lokaliseren.

3.6.3 Gewrichten

De eerste vertebra caudalis articuleert met het sacrum, zie hiervoor § 3.5.3.

De gewrichten tussen de vertebrae caudales zijn beweeglijk. Dit is bijvoorbeeld te zien wanneer een paard last heeft van vliegen en deze probeert weg te jagen met de staart. Hoewel de bewegingen in de staart niet echt belangrijk zijn voor het voortbewegen van het paard zullen voor de volledigheid de bewegingsmogelijkheden toch globaal benoemd worden.

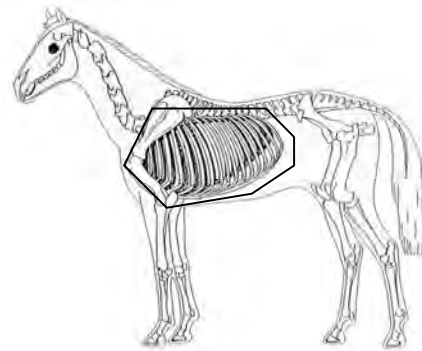
Er kan extensie en flexie plaats vinden om een frontale as (zie as 1 in figuur 3.23), dus het van de achterhand af en naar de achterhand toe bewegen van de staart. Daarnaast kan er een beweging plaats vinden die lateroflexie wordt genoemd (om as 2 in figuur 3.24). Hierdoor beweegt de staart naar opzij. Deze beweging zit gekoppeld aan de rotatie beweging om de lengteas (om as 3 in figuur 3.24). Zie voor uitleg § 3.2.3.



Figuur 3.24 Alle vertebrae caudales van lateraal gezien

4. Ribben en borstbeen

Samen met de vertebrae thoracicae vormen de 18 ribben en het borstbeen het skelet van de borstholte, of thorax. Eerst zal in dit hoofdstuk ingegaan worden op de ribben en daarna op het borstbeen (zie figuur 4.1). Voor informatie over de vertebrae thoracicae, zie § 3.3.



Figuur 4.1 De ribben en het borstbeen

4.1 Ribben

Door het grote aantal ribben (costae) zet de ribwand zich ver naar caudaal voort. Bij een volwassen rijpaard is de laatste costa ongeveer een handbreedte verwijderd van de heupbeenknobbel (zie hoofdstuk 6).

De breedte van de borst bij het levende dier wordt hoofdzakelijk veroorzaakt door de schouders die in de huid van de romp zijn opgenomen ⁽⁵⁾. De eigenlijke borst en borstholte zijn dus smaller.

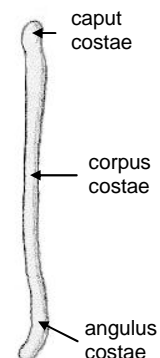
4.1.1 Botpunten

De costae (zie figuur 4.2) zijn relatief smal en afgerond en van elkaar gescheiden door brede ruimtes tussen de costae, of tussenribruimtes. De costae zijn door middel van ribkraakbeen aan het borstbeen (sternum) bevestigd. De voorste acht ribparen zijn direct verbonden met het sternum (costae sternales). Van de volgende tien ribparen voegt het ribkraakbeen zich bij dat van de voorgaande costae (costae a-sternales). Deze vormen de zogenaamde ribboog, of arcus costalis. *(Het laatste ribpaar heeft geen directe of indirecte verbinding met het sternum en deze worden zwevende costae genoemd (costae fluitantes) ⁽⁵⁾, dit geldt alleen voor de mens).*

De costae a-sternales zijn meer gekromd en veel langer en door hun indirecte verbinding met het sternum beweeglijker dan de costae sternales. Daarom kunnen ze meer bijdragen aan de ademhaling doordat ze meer naar lateraal kunnen uitwijken waardoor het volume van de borstkas meer toeneemt. Het voorste deel van de borstkas draagt nauwelijks bij tot de adembewegingen. Het functioneert als een stevige kooi, waaraan de voorste ledematen zijn bevestigd. De wand is hier sterk afgeplat, waardoor de schouderbladen tijdens bewegen gemakkelijk langs de thorax kunnen bewegen ⁽⁵⁾.

De eerste costa is kort en recht, waardoor de borstingang erg nauw is. Bij een volwassen paard is de afstand tussen de eerste rib van links en die van rechts ongeveer een handbreedte, net voldoende om de luchtpijp en de slokdarm te laten passeren.

Het hoofd is in het Latijn 'caput', het hoofd van de rib of costae is dan caput costae. Het lichaam, of corpus, van de rib heet corpus costae. Ten slotte de hoek (angulus) aan de onderzijde heet angulus costae. De rib is enigszins naar caudaal gekromd, dit wil zeggen dat de bolle zijde van de rib naar achteren wijst. Dit is goed te zien in figuur 4.4.



Figuur 4.2 Lateraal aanzicht linker vierde costa

4.1.2 Palpeerbare botpunten

Wanneer een paard in een goede conditie is zijn de costae te voelen. Wat je dan eigenlijk voelt zijn de corpora costae. Hiervoor moet je op de buik palperen, zie figuur 4.3.

4.1.3 Gewrichten

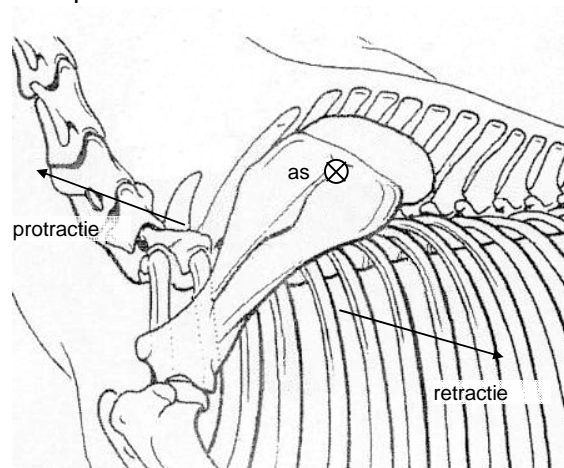
De verbinding tussen het schouderblad en de costae is een soort van glijvlak. Het schouderblad glijdt namelijk over de costae (net als bij jezelf). Een glijdende beweging naar voren heet protractie en is eigenlijk meer een rotatie naar voren. Deze rotatie vindt plaats om een as proximaal op het schouderblad, zie als voorbeeld de as in figuur 4.4. Bij retractie roteert het schouderblad naar achteren. Deze rotatie vindt om dezelfde as plaats als bij de rotatie bij protractie. Doordat het voorbeen aan het schouderblad vastzit, betekent een protractie van het schouderblad ook een protractie van het voorbeen, hetzelfde geldt voor een retractie.

In de gewrichten tussen costae en vertebrae thoracicae (artt. costovertebrales) bewegen de ribben ten opzichte van de vertebrae. Dit komt omdat de vertebrae als het ware vastzitten in de columna vertebralis en de ribben samen met het borstbeen los staan. Het gewricht tussen een vertebra thoracalis en een rib bestaat uit twee delen. Dit komt omdat een rib op twee plaatsen aan de laterale zijde van de vertebrae contact maakt. Dit is in figuur 4.5 aangegeven met twee pijlen. De as waar omheen de rib draait ten opzichte van de vertebra is een lijn tussen de twee plaatsen waar de rib met de wervel articuleert. De as is te zien in figuur 4.5.

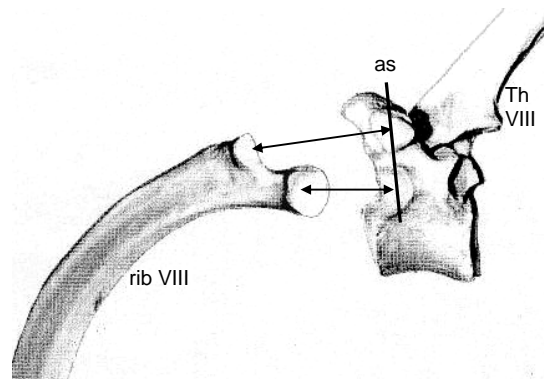
De costae articuleren aan de ventrale zijde met het sternum (artt. sternocostalis). Dit zijn eigenlijk geen echte gewrichten maar kraakbenige verbindingen. De stand van de as in het gewrichten tussen costae en sternum is niet bekend.



Figuur 4.3 Gebied voor het palperen van de costae (*)



Figuur 4.4 Bewegingen van het schouderblad ten opzichte van de costae

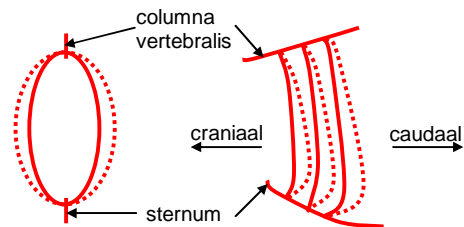


Figuur 4.5 As in gewricht tussen costae en vertebrae thoracicae

Aansingelen

Iedereen heeft wel eens gehoord van een paard wat zijn borstkas opblaast bij het aansingelen! Erg vervelend. Maar hoe kan dat nou dat het dan moeilijker is om aan te singelen?

De costae vormen samen met de vertebrae thoracicae en het sternum de borstkas. Deze is vergelijkbaar met een ovale cilinder. De gewrichten hiertussen zijn hierboven besproken. De costae zijn krom, wat al vermeld is in § 4.1.1. Bij inademen draaien de costae om een a.s ongeveer in de lengterichting, waardoor de kromming die naar caudaal zat nu meer naar lateraal komt te zitten. Hierdoor wordt de ovale cilinder groter. Dit is te zien in figuur 4.6. In het frontale aanzicht wordt de ovale cilinder gevormd door één ribpaar, het sternum en één vertebra thoracalis. In het laterale aanzicht zie je in plaats van één ribpaar drie costae van de linkerkzijde van de borstkas. Voor de costae zijn doorgetrokken en gestippelde lijnen gebruikt. De doorgetrokken lijnen staan voor de uitgangsposities van de costae en de gestippelde lijnen voor de posities van de costae na inademen. Je ziet in het laterale aanzicht dat de kromming van de ribben naar caudaal afneemt bij inademen. In het frontale aanzicht is te zien dat het volume van de ovale cilinder toeneemt. De verplaatsing van het sternum is hierbij achterwege gelaten omdat dat niet precies bekend is.

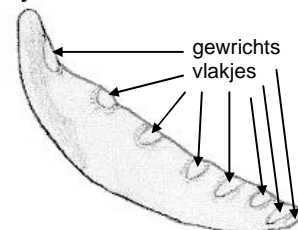


Figuur 4.6 Beweging van de ribben bij inademen. Links frontaal aanzicht, rechts lateraal aanzicht

Dus wanneer het paard zijn borstkas opblaast (inademen en dan adem inhouden) bij het aansingelen, neemt de grootte van de borstkas toe waardoor je niet voldoende strak kunt aansingelen.

4.2 Borstbeen

Het borstbeen heet, zoals al vermeld in paragraaf 4.1, in het Latijn sternum en zit tussen het linker en rechter deel van de ribbenkas in.



Figuur 4.7 Lateraal aanzicht sternum

4.2.1 Botpunten

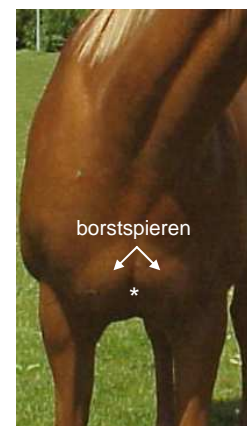Wat belangrijk is van het sternum zijn de vlakjes waarmee de costae articuleren. Deze gewrichtsvlakjes zijn te zien in figuur 4.7. Dit moeten er aan beide zijden acht zijn want er zijn acht sternale ribparen. Dit is ook te zien, hoewel de achtste er nog maar net op zit.

4.2.2 Palpeerbare botpunten

Het sternum is bedekt met spiermassa en daardoor maar gedeeltelijk palpeerbaar. Hiervoor moet je tussen de borstspieren palperen (zie figuur 4.8). Je voelt dan een smal stuk bot, dit is het sternum.

4.2.3 Gewrichten

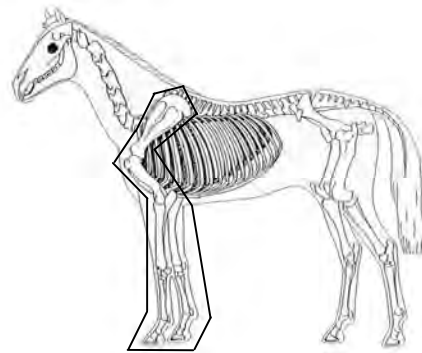
De gewrichten tussen het sternum en de costae zijn al behandeld in paragraaf 4.1.3. Het sternum articuleert niet met andere botten.



Figuur 4.8 Plaats voor het palperen van het sternum (*)

5. Voorbeen

De voorbenen van een vierkant staand paard dragen gemiddeld genomen een groter deel van het totale lichaamsgewicht dan de achterbenen. In dit hoofdstuk zal van het voorbeen (zie figuur 5.1) achtereenvolgens behandeld worden: het schouderblad, het opperarmbeen, het spaakbeen en de ellepijp, de handwortelbeenderen, de pijp en de griffelbeenderen en het kootbeen, het kroonbeen en het hoefbeen.



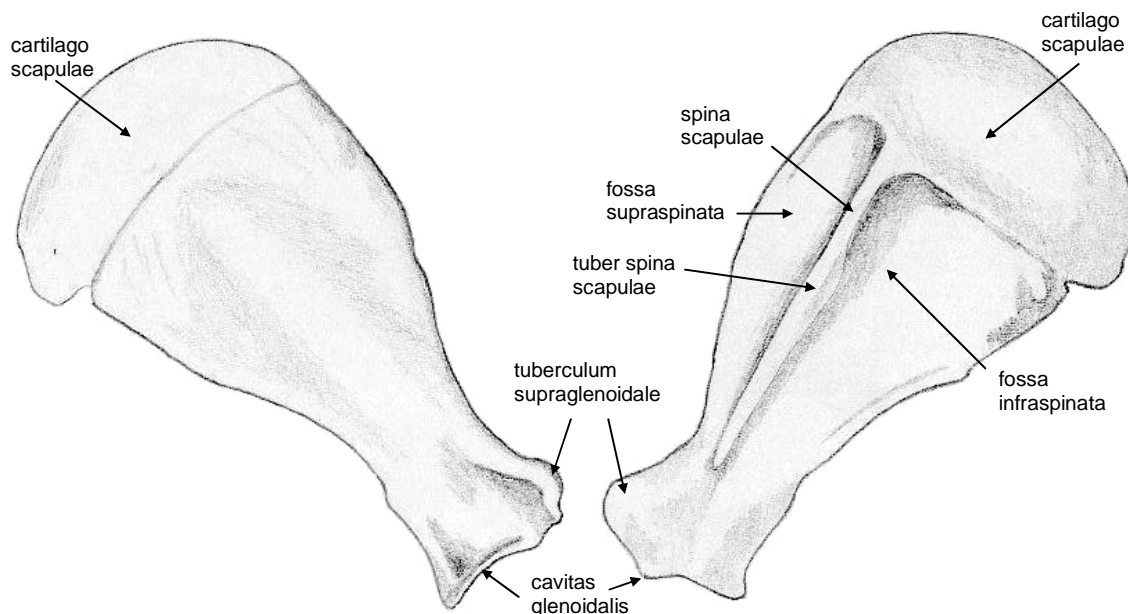
Figuur 5.1 Het voorbeen

5.1 Schouderblad

Wat je ziet als voorbeen, dus vanaf van de romp, is maar een gedeelte van het eigenlijke voorbeen. Het eigenlijke voorbeen begint namelijk een stuk hoger met het schouderblad. Door de vorm van de thorax en de relatief korte bovenarm zijn het schouderblad en het opperarmbeen, die ook bij het voorbeen hoort, opgenomen in de huid van de romp⁽⁵⁾. Het schouderblad (zie figuur 5.2) glijdt bij een paard, net als bij de mens, over de costae (zie § 4.1.3).

5.1.1 Botpunten

Het schouderblad, oftewel scapula, is lang en smal. Een rand die uitsteekt heet in het Latijn 'spina', de uitstekende rand op de scapula heet dan de spina scapulae. De knobbel (tuber) op de spina scapulae heet de tuber spina scapulae. De holte (fossa) boven (supra) de spina scapulae heet de fossa supraspinata en de holte eronder (infra) de fossa infraspinata. Aan de dorsale rand bevindt zich het kraakbeen, cartilago scapulae, wat meehelpt de schoft te vormen⁽⁵⁾.



Figuur 5.2 Links mediaal aanzicht linker scapula, rechts lateraal aanzicht

Het distale deel van de scapula eindigt in de cavitas glenoidalis. Hiermee articuleert het opperarmbeen. Aan de craniale zijde, boven de cavitas glenoidalis, bevindt zich een

knobbeltje (tuberculum). Deze heet het tuberculum supra-glenoidale en is belangrijk omdat hieraan een belangrijke spier aanhecht die het voorbeen naar voren kan bewegen (*m. biceps brachii*)⁽⁵⁾.

5.1.2 Palpeerbare botpunten

De tuber spina scapulae is het enige deel wat van de spina te palperen is (zie figuur 5.3)⁽⁵⁾. Hierbij moet je uitkijken dat je je niet vergist met de pezen die er langsheen lopen. Een pees geeft mee als je palpeert, bot niet.

Met behulp van de tuber spina scapulae is de stand van de scapula te bepalen. Een schuine schouder geeft de voorkeur omdat het zwaartepunt van ruiter en paard dan verder naar achteren. Hierdoor kan het paard beter op het achterbeen gaan en heeft hij meer vrijheid van bewegen met zijn voorbenen⁽⁶⁾.

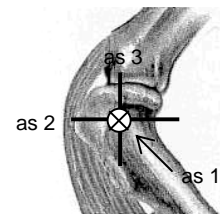


Figuur 5.3 Plaats voor het palperen van de tuber spina scapulae (*)

5.1.3 Gewrichten

De scapula articuleert met de costae, dit gewricht is al behandeld in § 4.1.3.

Het gewricht tussen scapula en opperarmbeen (humerus, zie § 5.2) heet het boeg- of schoudergewricht (art. humeri). Het is een kogelgewricht, hoewel de bewegingen door spieren grotendeels beperkt worden tot een sagittaal vlak⁽⁵⁾. Hierdoor is er hoofdzakelijk flexie en extensie mogelijk. De as waar dan om gedraaid wordt is as 1 (zie figuur 5.4), of de frontale as. Er is nog maar een beetje ab- en adductie (om as 2, zie figuur 5.4) en endo- en exorotatie (om as 3, zie figuur 5.4) mogelijk.

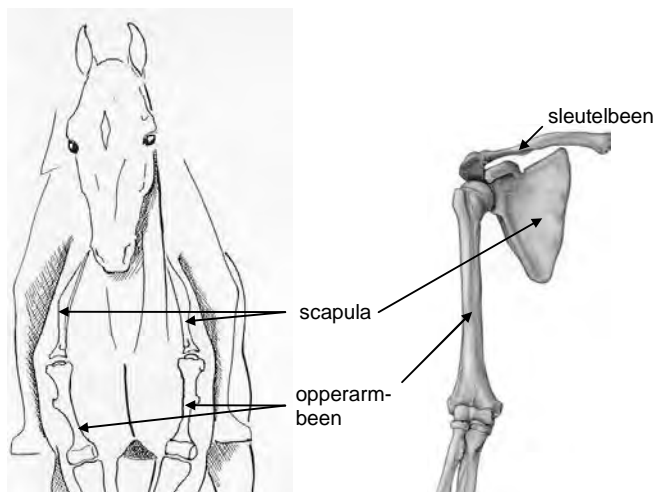


Figuur 5.4 Assen van het schoudergewricht, lateraal aanzicht linker schouder.

Sleutelbeen

Is het je al opgevallen dat een paard in tegenstelling tot de mens geen sleutelbeen heeft (zie figuur 5.5)! Bij de mens dient het sleutelbeen als verbinding tussen de scapula plus arm en de rest van het skelet.

Waarschijnlijk omdat het opperarmbeen is opgenomen in de huid van de romp is deze verbinding bij het paard niet nodig. Een andere reden kan zijn dat de arm van de mens nodig is voor het hanteren in verschillende richtingen. Terwijl het voorbeen van het paard alleen om te kunnen voortbewegen dient, dus voornamelijk in 1 vlak. Het sleutelbeen bij de mens is dan nodig om de bewegingen in de verschillende richtingen te ondersteunen.



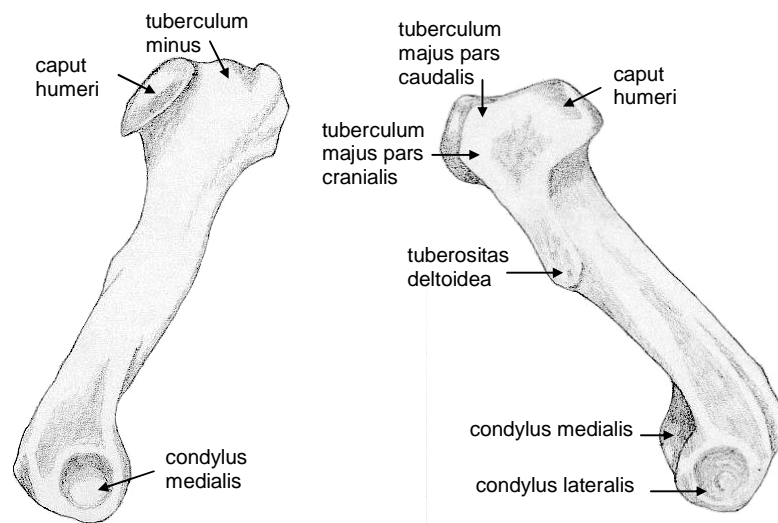
Figuur 5.5 links schouder paard, rechts schouder mens

5.2 Opperarmbeen

Het opperarmbeen wordt in het Latijn 'humerus' genoemd. Kenmerkend voor de humerus is dat hij relatief kort en stevig gebouwd is en opgenomen is in de huid van de romp (zie figuur 5.6) ⁽⁵⁾.

5.2.1 Botpunten

Het proximale uiteinde van de humerus is de kop, of 'caput'. Deze heet dus caput humeri en articuleert met de scapula. Lateraal naast het caput humeri heb je nog een grote knobbel, namelijk tuberculum majus. Deze is onder te verdelen in een gedeelte wat meer naar caudaal ligt en een gedeelte wat meer naar cranial ligt. De volledige namen van de twee delen luiden dan als volgt: tuberculum majus pars caudalis en tuberculum majus pars cranialis.



Figuur 5.6 links mediaal aanzicht linker humerus, rechts lateraal aanzicht

Ongeveer op dezelfde hoogte zit een wat kleinere knobbel, deze heet tuberculum minus. Meer naar distaal en lateraal zit een uitsteeksel, namelijk tuberositas deltoidea. Deze is belangrijk omdat deze de aanhechting vormt voor een grote spier die het schoudergewricht kan buigen (m. deltoideus).

Helemaal distaal heeft de humerus twee glijvlakken (condylen) waarmee deze kan articuleren met spaakbeen en ellepijp. Het glijvlak wat mediaal ligt heet condylus medialis en het glijvlak wat lateraal ligt het condylus lateralis.

5.2.2 Palpeerbare botpunten

Net onder de scapula is het proximale uiteinde van de humerus te palperen (zie figuur 5.7). Deze wordt vaak verward met het schoudergewricht, die echter dieper ligt.

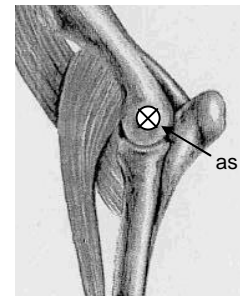


Figuur 5.7 Plaats voor het palperen van het proximale uiteinde van de humerus (*)

5.2.3 Gewrichten

Proximaal articuleert de humerus met de scapula, zie hiervoor § 5.1.3.

Distaal articuleert de humerus met het spaakbeen en de ellepijp. Dit gewricht heet het ellebooggewricht (art. cubiti) en vormt effectief een scharniergewricht dat geen andere bewegingen dan flexie en extensie toelaat ⁽⁵⁾. De flexie en extensie vinden dan plaats om de as in figuur 5.8. De beweging naar voren heet flexie en naar achteren extensie.



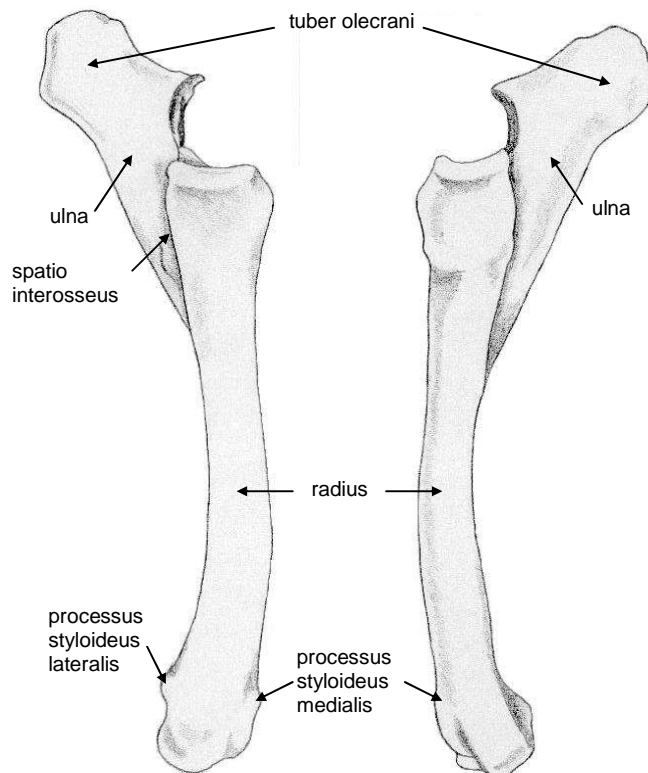
Figuur 5.8 As in het ellebooggewricht, lateraal aanzicht linker elleboog

5.3 Spaakbeen en ellepijp

Het spaakbeen en de ellepijp, respectievelijk de radius en de ulna, vormen één geheel. Zie hiervoor figuur 5.9.

5.3.1 Botpunten

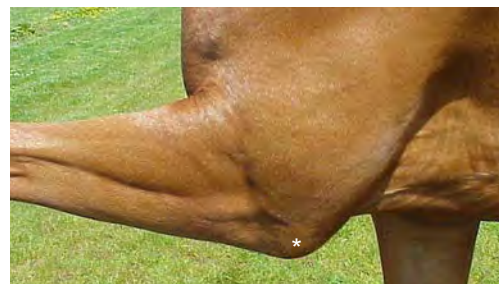Van de ulna is alleen het proximale deel volledig uitgegroeid. De knobbel hierop, die naar caudaal wijst, is het tuber olecrani. Het proximale deel van de radius articuleert met de humerus. Het middelste deel van de ulna is met de radius vergroeid. Waar de beide botten bij elkaar komen zit er nog een beetje ruimte tussen. Deze ruimte (spatio) tussen de botten in (interosseous) heet spatio interosseus. Van het distale deel van de ulna is alleen een uitsteeksel overgebleven, namelijk het processus styloideus lateralis. Deze maakt deel uit van het distale deel van de radius en is niet echt herkenbaar als het distale deel van de ulna ⁽⁵⁾. Er is mediaal op het distale deel van de radius nog een uitsteeksel, deze heet processus styloideus medialis.



Figuur 5.9 Links mediaal aanzicht linker radius en ulna, rechts lateraal aanzicht

5.3.2 Palpeerbare botpunten

Het tuber olecrani is gemakkelijk te palperen. Dit doe je door met je ene hand je paard een voetje te laten geven. Vervolgens leg je je hand op de palmaire zijde van het voorbeen, ter hoogte van de ondergrens van de buik. Daarna beweeg je het been een stukje omhoog. Tijdens deze beweging vindt er flexie plaats in het ellebooggewricht en komt het tuber olecrani te voor schijn (zie figuur 5.10). Je voelt dus een duidelijke knobbel opkomen.



Figuur 5.10 Tuber olecrani (*) palpeerbaar bij opgeheven been

Wanneer je het been nu weer een stukje laat zakken vind er extensie plaats in het ellebooggewricht en voel je de knobbel verdwijnen.

Het palperen van het tuber olecrani in combinatie met de tuber spina scapulae kan je helpen te bepalen hoe groot de hoek is tussen scapula en humerus. Deze moet ongeveer 90° zijn ⁽⁶⁾.

5.3.3 Gewrichten

De radius en de ulna articuleren proximaal met de humerus, zie § 5.2.3.

De radius en de ulna, of beter gezegd de radius articuleert aan de distale zijde met de handwortelbeenderen (art. radiocarpalis). Dit gewricht maakt onderdeel uit van het carpale gewricht. Zie hiervoor § 5.4.3.

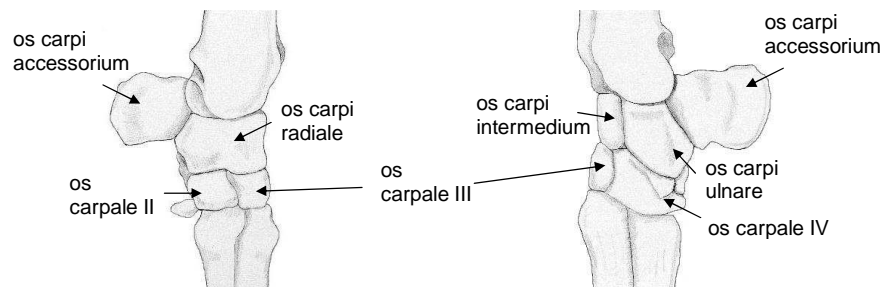
5.4 Handwortelbeenderen

Het geheel van handwortelbeenderen of voorknie (zie figuur 5.11) wordt in het Latijn 'carpus' genoemd. Zoals eerder vermeld is een beentje, of botje, in het Latijn 'os'. Een handwortelbeentje in de proximale rij wordt os carpi genoemd en een handwortelbeentje in de distale rij os carpale. Daarachter komt nog een naam om de botjes ten opzichte van elkaar te onderscheiden.

Doordat de ondervoet relatief lang is, bevindt de carpus zich op de halve hoogte van het zichtbare deel van het voorbeen.

5.4.1 Botpunten

Het paard heeft zeven handwortelbeenderen. Het haakbeentje, of os carpi accessorium, ligt het meest proximaal en steekt naar palmar uit. Dan heb je drie botjes naast elkaar liggen. Het botje aan dezelfde zijde als de radius heet os carpi radialis. Het botje wat aan dezelfde kant ligt als de ulna heet os carpi ulnaris. Dan ligt er nog een botje tussenin, dus in het midden. Dat botje wordt dus os carpi intermedius genoemd.

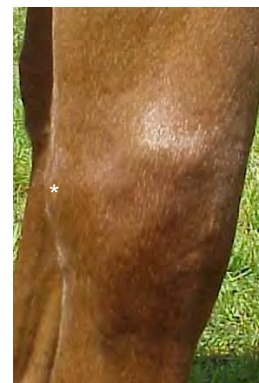

Figuur 5.11 Links mediaal aanzicht linker carpus, rechts lateraal aanzicht

Daaronder liggen drie botjes. Deze heten in plaats van os carpi, os carpale en vormen dus een aparte groep. Zo heb je het meest mediaal, os carpale II, dan os carpale III en lateraal os carpale IV.

5.4.2 Palpeerbare botpunten

Gedeeltes van de botten van de carpus zijn palpabel. Wanneer je de carpus palpeert voel je allemaal bobbeltjes, het is niet belangrijk om deze van elkaar te kunnen onderscheiden. Behalve het os carpi accessorium, of haakbeentje. Deze is palpeerbaar aan de palmaire zijde van de carpus. Het is het botje wat je niet mag bedekken bij het aanleggen van een voorknieverband.

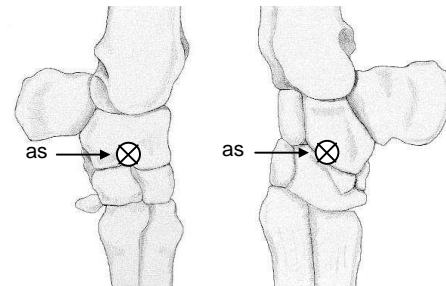


Figuur 5.12 Os carpi accessorium (*)

Voor het palperen moet je aan de palmaire zijde van het voorbeen zijn, ter hoogte van de knie (zie figuur 5.12). Je voelt dan een bobbeltje.

5.4.3 Gewrichten

De voorkniewrichten, of het carpale gewricht, is een samengesteld gewricht dat uit drie afzonderlijke gewrichten is opgebouwd: tussen de radius en proximale rij handwortelbeenderen, tussen beide rijen handwortelbeenderen en tussen de distale rij en metacarpaalbeenderen⁽⁵⁾. Het gewricht is op te vatten als een scharniergewricht. De as waar om gedraaid wordt is de as in figuur 5.13. De beweging naar voren heet extensie en naar achteren flexie.

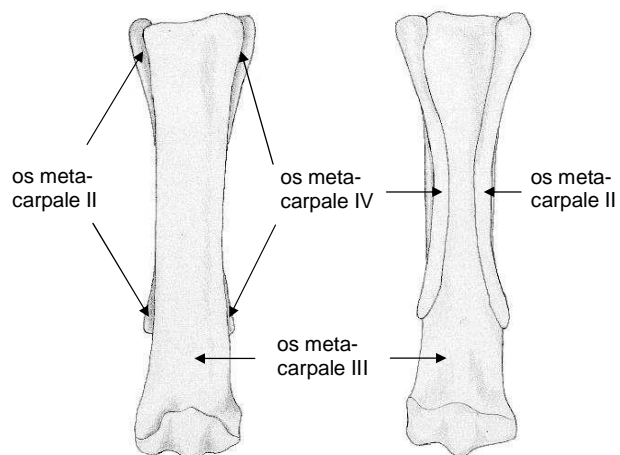


Figuur 5.13 As in het carpale gewricht; links mediaal aanzicht linker carpus en rechts lateraal aanzicht

5.5 Ondervoet

Onder de ondervoet van een paard wordt verstaan de middenhandsbeenderen en de vingerkootjes (zie de figuren 5.14 en 5.15).

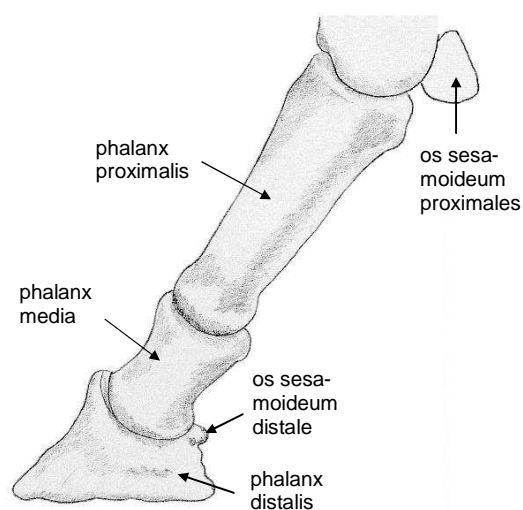
De verre voorouders van het paard bezaten vijf middenhandsbeenderen en zelfs vijf vingers. In de loop der tijd zijn de eerste en vijfde vinger geheel verdwenen⁽³⁾. Van de tweede en de vierde vinger zijn de middenhandsbeenderen, of os metacarpale II en IV, in sterk gereduceerde vorm als griffelbeenderen aanwezig en met bindweefsel bevestigd aan het derde middenhandsbeentje, os metacarpale III⁽⁵⁾. Alleen os metacarpale III is functioneel. Deze is namelijk het pijpbeen. De vingerkootjes (phalangen) van de derde vinger zijn de drie botjes die tesamen de koot en hoof vormen.



Figuur 5.14 Links dorsaal aanzicht linker metacarpi, rechts palmar aanzicht

5.5.1 Botpunten

Het mediale griffelbeentje is het os metacarpale II. Het pijpbeen is het os metacarpale III. Het laterale griffelbeentje is ten slotte os metacarpale IV. Van mediaal naar lateraal is dat dus II, III en IV. De proximale uiteinde van de os metacarpale II en IV (de kopjes) zijn breed en vergroten het gewrichtsvlak van de metacarpaalbeenderen. Ze hebben dus



Figuur 5.15 Lateraal aanzicht linker phalangen

een draagfunctie. De distale delen (knopjes) liggen los van de pijp, steken soms wat naar buiten uit en eindigen enige centimeters boven het kootgewricht⁽⁵⁾.

Distaal van het kootgewricht komen slechts skeletdelen van de derde vinger voor. Dit zijn o.a. de proximale sesambeenderen, of os sesamoideum proximales, die palmar van het distale uiteinde van os metacarpale III liggen. Een sesambeentje is een stuk bot dat is opgenomen in een pees en dat deze pees geleid. Daardoor vergroot hij de momentsarm van de pees. Zie stukje 'Momentsarm-vergroter'.

Het paard heeft drie phalangen. Deze verschillen ten opzichte van elkaar doordat ze meer proximaal of meer distaal liggen. Dus dicht bij de romp of juist van de romp af. Dit geeft de volgende namen, namelijk de phalanx proximalis (kootbeen), de phalanx media (kroonbeen) en de phalanx distalis (hoefbeen).

De phalanx media is gedeeltelijk in de hoof opgenomen. De phalanx distalis is geheel in de hoof opgenomen en heeft vrijwel dezelfde vorm als de hoefschoen.

Aan de palmaire zijde tussen de phalanx media en de phalanx distalis zit het distale sesambeentje, of os sesamoideum distalis.

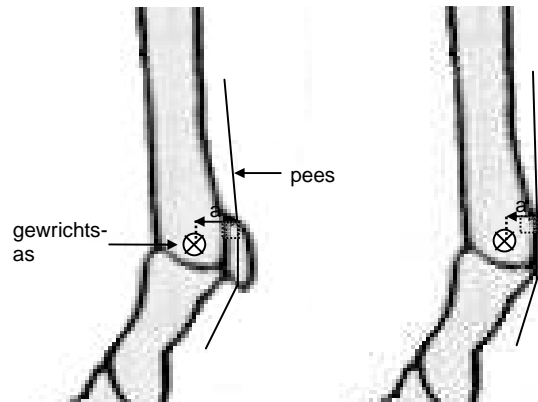
Momentsarm-vergroter

Een moment wordt veroorzaakt door een kracht. De grootte van het moment is te berekenen door de kracht te vermenigvuldigen met de loodrechte afstand tussen de spier en het rotatiecentrum (het gewricht). Deze afstand wordt ook wel de momentsarm (a) genoemd. De eenheid van kracht is N, van afstand mm en van een moment Nmm, want een moment is kracht maal afstand.

In figuur 5.16 zijn twee laterale aanzichten te zien van het kogelgewricht, links met sesambeentje, rechts zonder. Aan de proximale zijde van het sesambeentje hecht een pees aan, deze gaat aan de distale zijde ervan weer verder. Zonder sesambeentje komt deze pees tegen het os metacarpale III aan te liggen. De momentsarm (a) van deze pees is aangegeven. Wanneer je de a in de linker situatie vergelijkt met die in de rechtersituatie is te zien dat de a rechts 1/3 deel of 33% kleiner is. Rekenvoorbeeld met willekeurig gekozen getallen: stel er moet een moment geleverd worden van 400Nmm en de momentsarm met sesambeentje is 8mm. De te leveren kracht in het gewricht met sesambeentje is dan $400/8 = 50\text{N}$.

Zonder sesambeentje is de momentsarm $8 - 33\% = 5,4\text{ mm}$. Voor een gelijk blijvend moment moet de te leveren kracht nu $400/5,4 = 74\text{N}$ zijn. Dit betekent dus dat er meer dan 48% meer kracht geleverd moet worden. Dat is dus negatief want het leveren van kracht kost energie.

Door een grotere momentsarm, door bijvoorbeeld een sesambeentje, wordt de benodigde kracht dus kleiner en kost het dus minder energie.



Figuur 5.16 Links momentsarm bij gewricht met sesambeentje, rechts momentsarm bij gewricht zonder sesambeentje

Raadpleeg ter verduidelijking het vervaardigde kniemodel! Zie eerst bijlage II.

5.5.2 Palpeerbare botpunten

Het os metacarpale III is goed te palperen aan de dorsale zijde, waarbij je een groot gedeelte een harde ondergrond (bot) voelt. De distale uiteinden van de ossa metacarpi II

en VI zijn altijd goed te palperen vlak achter het os metacarpale III (zie figuur 5.17). Hiervoor moet je langzaam vanaf de kogel, in het midden van de pijp omhoog palperen. Dit zowel mediaal als lateraal want er zijn er natuurlijk twee. Je voelt aan elke zijde een hobbeltje, dat is het distale uiteinde, daarboven is het moeilijker om de ossa metacarpi van elkaar te onderscheiden.

Van de phalangen zijn de laterale en dorsale zijden palpabel (zie figuur 5.18), tot ongeveer waar de phalanx distalis in de hoef schoen wordt opgenomen. Hiervoor moet je vanaf de voor en zijkanten van de kogel richting de hoof palperen.



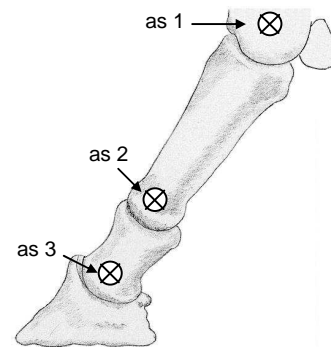
Figuur 5.17 Os metacarpale III (III) en de distale uiteinden van de ossa metacarpi II (II) en IV (IV)



Figuur 5.18 Phalangen (*)

5.5.3 Gewrichten

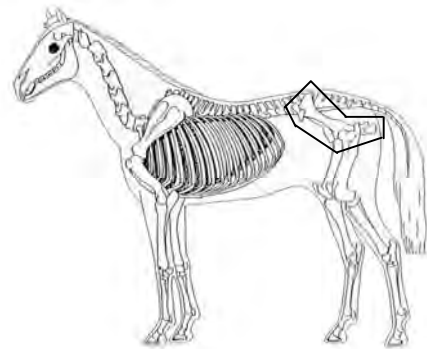
Het distale einde van os metacarpale III vormt samen met de phalanx proximalis en de os sesamoideum proximales het kootgewricht (art. metacarpophalangeale). De phalanx proximalis vormt samen met de phalanx media het kroongewricht (art. interphalangeale manus proximalis) en de phalanx media vormt samen met de phalanx distalis en het os sesamoideum distalis het hoefgewricht (art. interphalangeales manus distalis). Deze gewrichten zijn scharniergewrichten ⁽⁵⁾. De assen waar om gedraaid wordt zijn de assen 1, 2 en 3 in figuur 5.19. Wanneer om een as naar achteren wordt gedraaid heet dat flexie, naar voren heet extensie.



Figuur 5.19 Lateraal aanzicht phalangen

6. Het bekken

Het bekken verbindt de achterbenen met het heiligbeen, via een onbeweeglijk gewricht tussen bekken en sacrum (zie § 3.5.3). Dus de aandrijvende kracht vanuit de achterbenen wordt via het bekken overgedragen op het sacrum, dus de columna vertebralis en het verdere lichaam. In dit hoofdstuk wordt het bekken (zie figuur 6.1) behandeld.

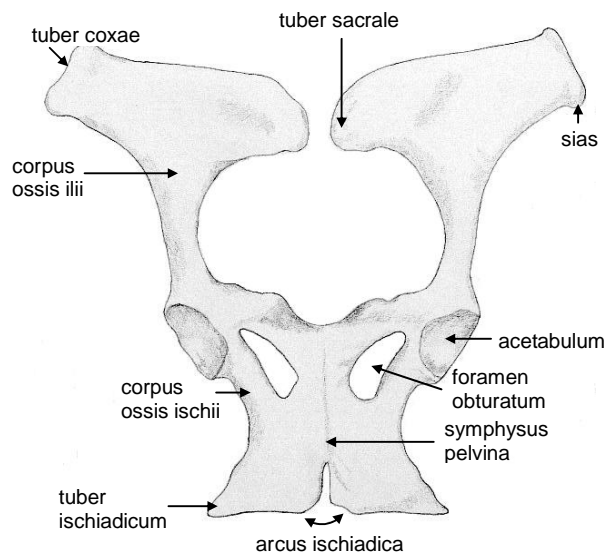


Figuur 6.1 Het bekken

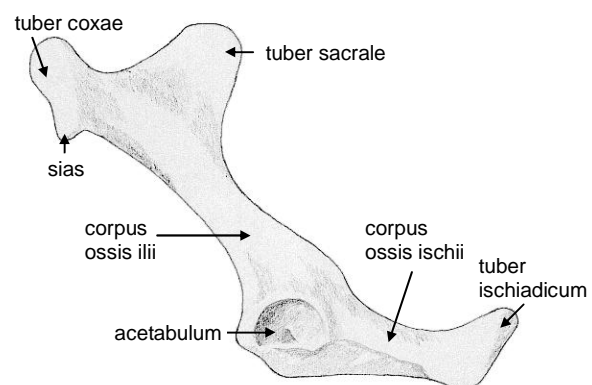
6.1 Botpunten

Het bekken, of pelvis, bestaat uit twee botten. Dus het bekken (zie de figuren 6.2 en 6.3) bestaat uit twee ossa coxae die dorsaal aan het heiligbeen, of sacrum, zijn bevestigd. Ventraal zijn ze aan elkaar verbonden, een dergelijke verbinding heet 'symphysis'.

Deze verbinding in het bekken, dus pelvis, heet dan 'symphysis pelvina'. De ossa coxae zijn ieder opgebouwd uit het darmbeen of os ilium, het schaambeen of os pubis en het zitbeen of os ischium. Het lichaam (corpus) van het os ilium is het corpus ossis ilii. Daarnaast zit op het os ilium een knobbel (tuber) wat met het sacrum articuleert, deze knobbel heet het tuber sacrale. Ten slotte zit er een duidelijke knobbel op het os ilium, de heupbeenknobbel of tuber coxae. Op het tuber coxae is nog een uitsteeksel te vinden, namelijk de spina iliaca anterior superior (sias). De sias is belangrijk omdat daar spieren aanhechten die zorgen voor flexie in het heupgewricht. Het os ischium loopt naar caudaal uit in een knobbel (tuber), deze heet tuber ischiadicum. Tussen de beider tubera ischiadica van de twee ossa coxae zit een hoek (arcus), deze heet de arcus ischiadica. Het lichaam van het os ischium heet corpus ossis ischii en het naar dorsaal wijzende uitsteeksel de spina ischiadica. De drie botstukken komen samen in de heupkom oftewel het acetabulum. De opening (foramen) die gevormd wordt door het os pubis en het os ischium is het foramen obturatum ⁽⁵⁾.



Figuur 6.2 Ventraal aanzicht bekken



Figuur 6.3 Lateraal aanzicht linker os coxae

6.2 Palpeerbare botpunten

Het tuber sacrale is palpeerbaar op de dorsale zijde van de achterhand (zie figuur 6.4). Hiervoor moet je net iets lateraal van de wervelkolom palperen. Wanneer deze bij een paard erg uitsteekt spreekt men van een karperrug. Het tuber coxae is ook palpabel, net iets meer naar ventraal en craniaal (zie figuur 6.4). Ten slotte is het tuber ischiadicum palpabel aan de achterzijde van de bil (zie figuur 6.4). Hiervoor kun je het beste vanaf de staartwortel naar distaal palperen over de achterkant van de achterhand.

Door het tuber sacrale en het tuber ischiadicum te palperen is te bepalen of de lijn ertussen enigszins schuin loopt en of de kruislengte gemiddeld is. Met behulp van het tuber coxae is te bepalen of het paard een rechthoeksmodel of een vierkantmodel heeft.

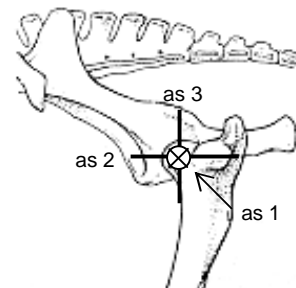


Figuur 6.4 Gebieden voor het palperen van het tuber coxae (1), het tuber sacrale (2) en het tuber ischiadicum (3)

6.3 Gewrichten

Zoals al vermeld articuleert het bekken met het sacrum. Daarnaast articuleert het bekken met de kop van het dijbeen. Dit gewricht wordt het heupgewricht (art. coxae) genoemd en hierin articuleert de kop van het dijbeen (zie § 7.1) met het acetabulum van het bekken. Doordat de gewrichtskom door een uitstekende kraakbeenrand vergroot is, wordt een groot deel van de kop van het bovenbeen omvat ⁽²⁾.

Het heupgewricht is een nootgewricht, dat wil zeggen dat de gewrichtskop, dus het caput ossis femoris enigszins de vorm van een noot heeft. Het heeft hetzelfde aantal vrijheidsgraden als een kogelgewricht maar twee daarvan zijn beperkt in de grootte van bewegingsuitslag. Door deze vorm wordt het bewegen beperkt tot twee bewegingsmogelijkheden ⁽⁵⁾, namelijk hoofdzakelijk flexie en extensie ⁽²⁾. De as waar dan om gedraaid wordt is as 1 (zie figuur 6.5), oftewel de frontale as.



Figuur 6.5 Assen heup; lateraal aanzicht linker heup

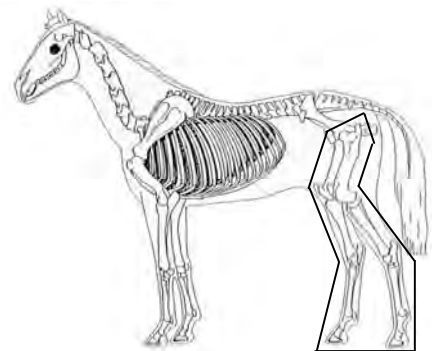
Naast de vorm van het gewricht zorgen de spieren die om het gewricht heen liggen en de ligamenten er ook voor dat andere bewegingen worden beperkt. Hierdoor is er nog maar een beetje ab- en adductie (om as 2, zie figuur 6.5) en endo- en exorotatie (om as 3, zie figuur 6.5) mogelijk. Dat er nog enige zijwaartse beweging mogelijk is, is te zien wanneer een paard opstaat ⁽²⁾.

7. Achterbeen

De verbinding van het achterbeen met de romp wordt gevormd door het heupgewricht (zie § 6.3), het gewricht tussen bekken en sacrum (zie 3.5.3) en de omgevende spieren en ligamenten⁽⁵⁾.

De achterbenen (zie figuur 7.1) zijn belangrijk omdat ze de aandrijvende kracht leveren⁽⁵⁾ en omdat ze ongeveer de helft van het totale lichaamsgewicht dragen.

In dit hoofdstuk zal van het achterbeen achtereenvolgens behandeld worden: het dijbeen, het schenkelbeen, de voetwortelbeenderen, de achterpijp en griffelbeenderen en het kootbeen, kroonbeen en hoefbeen.



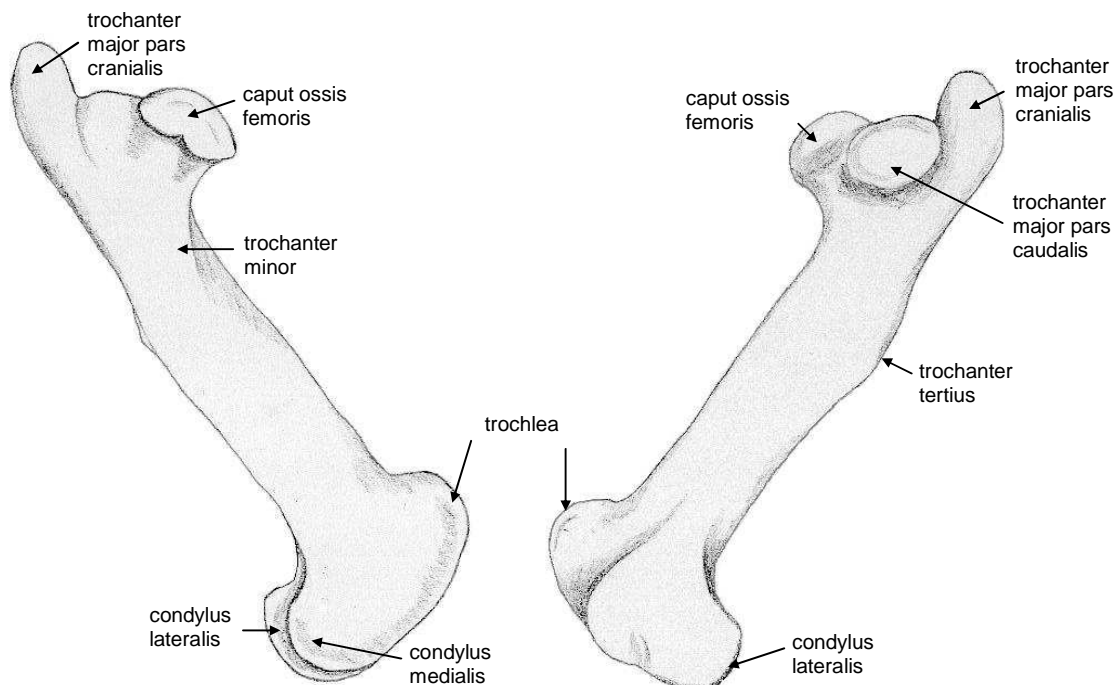
Figuur 7.1 Het achterbeen

7.1 Dijbeen

Het bot wat articuleert met het bekken is het dijbeen, of femur (zie figuur 7.2). Het gehele femur en dus ook de knie is, net als de humerus, opgenomen in de huid van de romp. Het femur vertoont ook sterke gelijkenissen met de humerus.

7.1.1 Botpunten

Het proximale uiteinde van het femur, of os femoris, is het hoofd (caput). De naam voor het hoofd van het femur is dan het caput ossis femoris en deze articuleert met de heupkom, of acetabulum.



Figuur 7.2 Links mediaal aanzicht linker femur, rechts lateraal aanzicht

Het femur bezit op het proximale uiteinde twee uitstekende rolheuvels (trochanter), namelijk een grotere (major) die uit twee delen bestaat en een kleinere (minor). Van de grotere ligt een deel meer naar caudaal, deze heet trochanter major pars caudalis. De term 'trochanter major' om aan te geven dat het daar mee te maken heeft en 'pars caudalis' omdat het het deel is van de trochanter major wat meer naar caudaal ligt. Het deel wat meer naar cranial ligt heet dan trochanter major pars cranialis. De kleine rolheuvel heet trochanter minor. Er is nog een derde rolheuvel wat meer naar distaal, deze heet trochanter tertius.

Op het distale uiteinde zitten twee gladde vlakken waarmee het femur met het schenkelbeen articuleert. Deze gladde vlakken heten condylen. Doordat een duidelijk verschil tussen deze twee vlakken is dat de één mediaal ligt en de ander lateraal, heten ze condylus medialis en condylus lateralis. Ten slotte is er distaal nog een stukje waarover de knieschijf of patella glijdt, deze heet de trochlea.

7.1.2 Palpeerbare botpunten

De verhevenheid aan de buitenkant van de dij wordt gewoonlijk toegerekend aan met het heupgewricht, maar dat is eigenlijk de trochanter major van het femur. Het echte heupgewricht ligt enkele centimeters dieper en kan niet gevoeld worden. De trochanter major is moeilijk te palperen omdat er veel spieren overheen lopen. Wanneer je op de juiste plaats zit (zie figuur 7.3) voel je een soort van verhevenheid, dat is de trochanter major.

Het kniegewricht is moeilijk te palperen omdat er spieren overheen lopen. Het beste kun je daarom je paard een voetje laten geven en dan je hand op de juiste plek leggen, zie figuur 7.3. Vervolgens het been enigszins optillen en weer laten zakken. Hierdoor kun je een beetje voelen waar de knie zit.

Met behulp van het palperen van de trochanter major en het kniegewricht en het bepalen van het midden van het spronggewricht is te bepalen of de hoek in het kniegewricht 90° is.

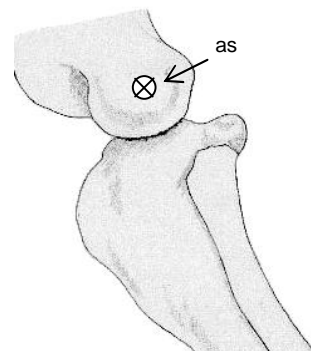


Figuur 7.3 Gebied voor het palperen van de trochanter major (1) en de knie (2)

7.1.3 Gewrichten

Zoals al vermeld articuleert het caput ossis femoris met het acetabulum.

Distaal articuleert het femur met het schenkelbeen, dit gewricht wordt het kniegewricht (art. genus) genoemd. Het kniegewricht bestaat uit twee gewrichten. Namelijk een gewricht tussen het femur en de patella, het femuropatellaire gewricht, en tussen de trochlea ossis femoris en de tibia, het femurotibiale (een dubbel gewricht tussen beide condyli van het femur en de tibia) ⁽⁵⁾. In dit gewricht wordt bewogen rond een transversale as, zie de as in figuur 7.4. De patella schuift bij flexie in het kniegewricht naar distaal en bij extensie naar proximaal ⁽³⁾. Raadpleeg voor verduidelijking van de verschuiving het vervaardigde kniemodel (zie bijlage II).



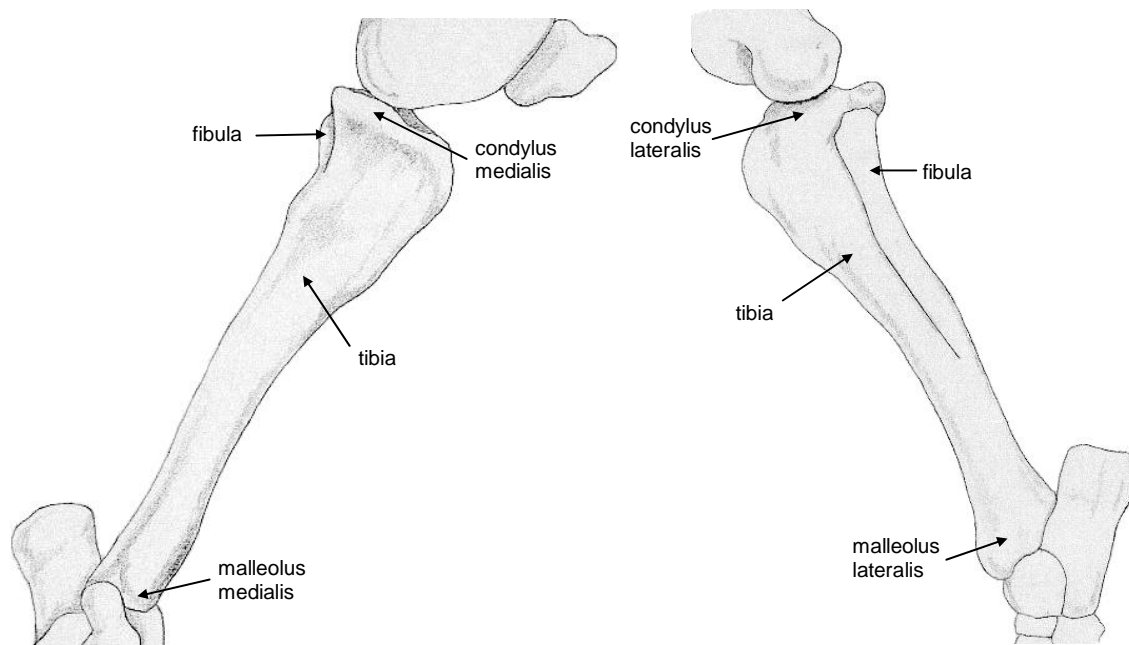
Figuur 7.4 As van het kniegewricht, lateraal aanzicht

7.2 Schenkelbeen

Het schenkelbeen bestaat uit twee met elkaar vergroeide botten, te weten de tibia en de fibula (zie figuur 7.5). De tibia heeft nog een functie, hij draagt namelijk het volledige gewicht van het achterbeen, de fibula is alleen proximaal ontwikkeld.

7.2.1 Botpunten

De fibula die een stuk kleiner is dan de tibia ligt aan de laterale zijde van de tibia en enigszins naar plantair. Proximaal heeft de tibia twee glijvlakken, condylen. Deze articuleren met de condylen van het femur. Het glijvlak wat mediaal ligt heet condylus medialis en wat lateraal ligt condylus lateralis. Distaal eindigt de tibia in de malleolus medialis en lateralis.



Figuur 7.5 Links mediaal aanzicht linker tibia en fibula, rechts lateraal aanzicht

7.2.2 Palpeerbare botpunten

Van de tibia en de fibula zijn geen duidelijke botpunten te palperen.

7.2.3 Gewrichten

Proximaal articuleert de tibia met het femur, zie hiervoor § 7.1.3.

Distaal articuleert de tibia met de voetwortelbeenderen. Dit gewricht maakt onderdeel uit van het tarsale gewricht en word dus behandeld in § 7.3.3.

Fibula

De fibula is alleen proximaal ontwikkeld en heeft dus geen functie (meer). Bij de mens is dit nog wel het geval.

Wanneer we het over de evolutie hebben, dat gedurende deze periode de ontwikkeling heeft plaats gevonden tot het huidige paard, bestaat het gevaar dat er vergeten wordt dat er nu misschien ook ontwikkeling plaats vindt. 'Misschien' omdat ontwikkeling, net als in de evolutie, over een heel lange tijd plaats vindt en er nu dus nog niet is te zeggen

of en wat zich op dit moment aan het ontwikkelen is. Maar het kan dus best zo zijn dat over een heel lange tijd het paard geen fibula meer heeft.

7.3 Voetwortelbeenderen

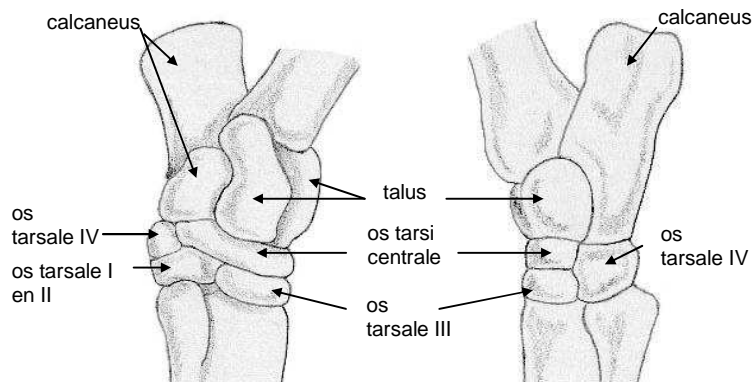
Het geheel van voetwortelbeenderen wordt in het Latijn 'tarsus' genoemd. Een voetbeentje wordt os tarsi of os tarsale genoemd. Daarachter komt nog een naam om de botjes ten opzichte van elkaar te onderscheiden.

Door de relatief lange ondervoet bevindt de tarsus (zie figuur 7.6) zich op halve hoogte van het zichtbare deel van het achterbeen.

7.3.1 Botpunten

De tarsus is van proximaal naar distaal onder te verdelen in drie rijen.

De proximale rij bestaat uit twee botten, namelijk de talus en de calcaneus. De calcaneus ligt aan de plantaire zijde van de talus en vormt de benige basis van de hak. De middelste rij bestaat uit het afgeplatte os tarsi centrale en het os tarsale IV. Dit laatste botje maakt deel uit van zowel de middelste als de distale rij (zie hiervoor figuur 7.6). De distale rij ten slotte bestaat uit de os tarsale I, II, III en IV.



Figuur 7.6 Links mediaal aanzicht linker tarsus, rechts lateraal aanzicht

7.3.2 Palpeerbare botpunten

De calcaneus is duidelijk voelbaar als de punt van de hak. Strijk hiervoor met je hand over de hak, de duidelijke bobbel is de calcaneus (zie figuur 7.7).



Figuur 7.7 Plaats van calcaneus (*)

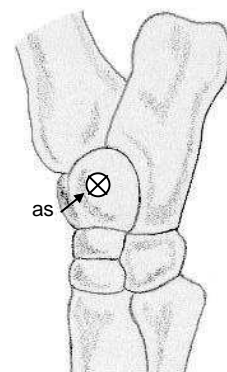
7.3.3 Gewrichten

Het spronggewricht of tarsale gewricht is een samengesteld gewricht, dat bestaat uit vier compartimenten⁽⁵⁾.

Het gewricht tussen tibia en tarsus, heet het tarsocruraalgewricht (art. talocruralis). Dit gewricht is een scharniergewricht. Deze scharnierbewegingen vinden plaats om een transversale as, zie de as in figuur 7.8. Wanneer de tarsus en ondervoet ten opzichte van de tibia naar voren bewegen om de as heet dat flexie. Naar achteren heet extensie. Dit in tegenstelling tot het voorbeen (zie § 5.4.3).

Het gewricht tussen de proximale en distale rij voetwortelbeenderen, het proximale intertarsale gewricht, staat nauwelijks beweging toe⁽⁵⁾.

Ook de bewegingsmogelijkheden in het distale intertarsale gewricht, tussen middelste en distale rij zijn te verwaarlozen. Ten slotte zijn ook in het gewricht tussen tarsus en metatarsus, het tarsometatarsale gewricht, de bewegingsmogelijkheden te verwaarlozen⁽⁵⁾.



Figuur 7.8 As tarsale gewricht, lateraal aanzicht linker tarsus

7.4 Ondervoet

Het skelet van de ondervoet van het achterbeen heeft dezelfde ontwikkeling doorgemaakt als de ondervoet van het voorbeen en komt dus ook overeen ⁽⁵⁾. Maar voor de duidelijkheid zijn de metatarsus te zien in de figuren 7.9 en de falangen in figuur 7.10.

7.4.1 Botpunten

Het mediale griffelbeentje is os metatarsale II. De achterpijp is het os metatarsale III. Het laterale griffelbeentje is ten slotte os metatarsale IV.

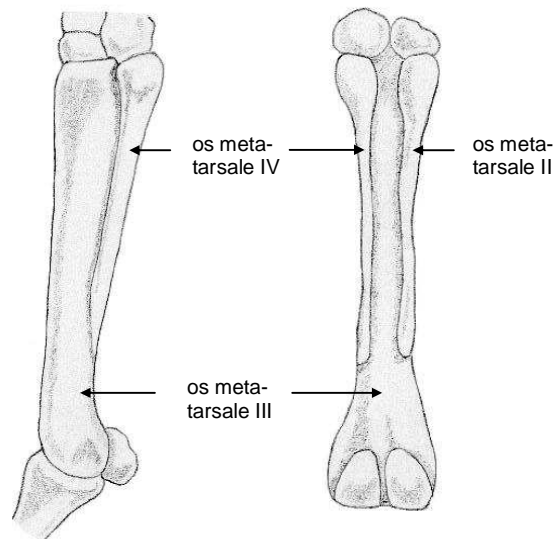
Van proximaal naar distaal heb je het kroonbeen, of phalanx proximalis, het kootbeen, of phalanx media en ten slotte het hoefbeen, of phalanx distalis.

De proximale sesambeentjes, of ossa sesamoideum proximales, liggen plantair van het distale uiteinde van os metatarsale III.

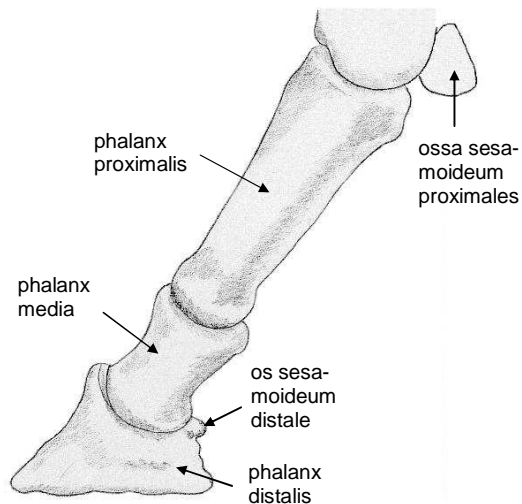
Het distale sesambeentje, os sesamoideum distalis, ligt plantair van het gewricht tussen phalanx media en phalanx distalis.

7.4.2 Palpeerbare botpunten

De palpeerbare delen zijn hetzelfde als bij het voorbeen. Het os metatarsale III is net als het os metacarpale III goed te palperen aan de dorsale zijde. Ook de distale uiteinden van de ossa metatarsi II en IV zijn goed te palperen, vlak achter de os metatarsale III ⁽⁵⁾. Ten slotte zijn de dorsale zijden van de falangen palpabel, tot ongeveer waar de phalanx distalis in de hoefschoen wordt opgenomen. De palpatie gaat hetzelfde als bij het voorbeen, zie § 5.5.2.



Figuur 7.9 Links lateraal aanzicht linker metatarsus, rechts caudaal aanzicht

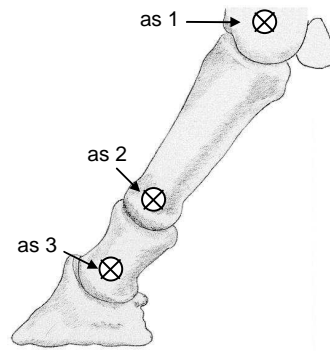


Figuur 7.10 Lateraal aanzicht linker falangen

7.4.3 Gewrichten

De gewrichten in de ondervoet van het achterbeen zijn hetzelfde als die in het voorbeen. Voor de volledigheid zullen de gewrichten van de ondervoet hier nogmaals behandeld worden.

Het distale einde van os metacarpale II vormt samen met de phalanx proximalis en de ossa sesamoideum proximales het kootgewricht (art. metatarsophalangeale). De phalanx proximalis vormt samen met de phalanx media het kroongewricht (art. interphalangeales talus proximalis) en de phalanx media vormt samen met de phalanx distalis en het os sesamoideum distalis het hoefgewricht (art. interphalangeales talus distalis) ⁽⁵⁾. Deze gewrichten zijn scharniergewrichten ⁽⁵⁾. De assen waar om gedraaid wordt zijn de assen 1, 2 en 3 in figuur 7.11. Wanneer om een as naar achteren wordt gedraaid heet dat flexie, naar voren heet extensie.



Figuur 7.11 Lateraal aanzicht phalangen

Dunne paardenbenen

De paardenbenen zijn in verhouding tot het verdere paardenlichaam erg dun. Wat zou hiervoor een verklaring kunnen zijn?

Het voorbeen is te zien als een slinger waarbij het draaipunt ligt in het proximale deel van het schouderblad. Een massa levert verzet tegen een rotatie, zo ook de massa van het voorbeen. Dit heet het massatraagheidsmoment.

De formule voor het massatraagheidsmoment van 1 been luidt als volgt: $\frac{1}{3} ml^2$

Hierin is m: de massa, in dit geval de massa van het voorbeen.

l is de lengte van het draaipunt tot het uiteinde, dus van het schouderblad tot de hoof. Deze is bij een volwassen paard als constant te veronderstellen.

Wanneer de benen van een volwassen paard twee keer zo zwaar zijn geworden is het massatraagheidsmoment twee keer zo groot geworden. Controleer maar met de formule. Het been ondervindt dus ook twee keer zo veel weerstand en het overwinnen van weerstand kost kracht dus energie.

Om sneller te kunnen lopen, zonder dat het meer energie kostte, moest de massa van de voorbenen afnemen. Deze selectie heeft vooral plaats gevonden toen de paarden nog prooidieren waren en vooral hard moesten kunnen lopen om aan hun belagers te ontkomen.

Literatuurlijst

- (¹) Denoix, J.- M., Pailloux, J.- P, *Physical Therapy and Massage for the horse*. 1996, Trafalgar square publishing, north pomfret, Vermont. Vertaling van: 1989, editions maloine, Frankrijk.
- (²) Dyce, K.M., Wensing, C.J.G., *Anatomie van het paard*. Bohn, Scheltema & Holkema, Utrecht, 1980.
- (³) Haan, D., Zwarteveen, T., *EHBO bij paarden*. Tiel/Deurne juni 2002
- (⁴) Riegel, R.j., Hakola, S.E., *Illustrated Atlas of clinical Equine Anatomy and Common Disorders of the Horse*. 2^{de} druk 1997, Equistar Publications, Marysville, Ohio, USA.
- (⁵) Vakgroep Functionele Morfologie, Faculteit Diergeneeskunde, Universiteit Utrecht & IPC DIER Barneveld, *Inleiding tot de topografische anatomie van het paard*.
- (⁶) Veen, G.v.d., *Het paard in partjes, inleiding in de exterieurleer*. Tirion Natuur, 1^e druk, 2002.

Bijlage I Het palperen

Voor dat er een begin gemaakt kan worden met het palperen van een onderdeel van het paard moeten een aantal maatregelen getroffen worden:

- voor het veilig kunnen palperen dient een rustig en betrouwbaar paard geregeld te worden.
- er dient een helper beschikbaar te zijn om het paard vast te houden
- gedurende het palperen dient er rekening gehouden te worden met dat het paard het palperen vervelend kan vinden en hierop kan reageren. Bij het palperen van de benen bijvoorbeeld bestaat de kans dat het paard die optilt, dus kijk uit!

Het palperen van een onderdeel van het paard kan het beste volgens een stappenplan gedaan worden.

Allereerst dient het paard gepoetst te zijn.

Door daarna goed het paard te bekijken zijn een aantal structuren al gelijk te vinden. Dit varieert per paard.

Zoniet dan kan je met je handpalm voorzichtig en zacht over het gebied strijken waar je de betreffende structuur die je zoekt verwacht. Controleer dit ook altijd van te voren om te voorkomen dat je helemaal verkeerd zit. Verwacht niet dat je heel duidelijk iets voelt, meestal voel je bijvoorbeeld een soort van verhevenheid in plaats van een duidelijk botpunt.

Mocht het zachtjes strijken niets opleveren dan kan zacht met de vier vingers geduwd worden op de juiste plaats. Met je duimen palperen heeft minder zin omdat je hiermee doordat er minder zenuwuiteinden in zitten minder voelt.

Eventueel kan je wat harder duwen.

Het verschil met een pees is voelbaar doordat een pees meegeeft, rolt weg, en bot niet.

Werkboek

algemeen

Dit werkboek hoort bij de reader anatomie paard voor het keuzevak paardenmassage. Het bevat de vragen die ingaan op de stof over het skelet van het paard, de palpabele botpunten en de gewrichten. Dit zodat je kunt controleren of je na het bestuderen van de reader hierover voldoende hebt opgestoken.

De antwoorden op de meeste vragen zijn op te zoeken in de reader. Dit betekent natuurlijk niet dat je die klakkeloos moet gaan overschrijven want dan heeft het geen zin. Pas wanneer je de reader aandachtig doorgelezen hebt moet je de vragen maken. Een aantal vragen zijn wat lastiger. Die zijn ter controle of je de stof echt wel hebt begrepen.

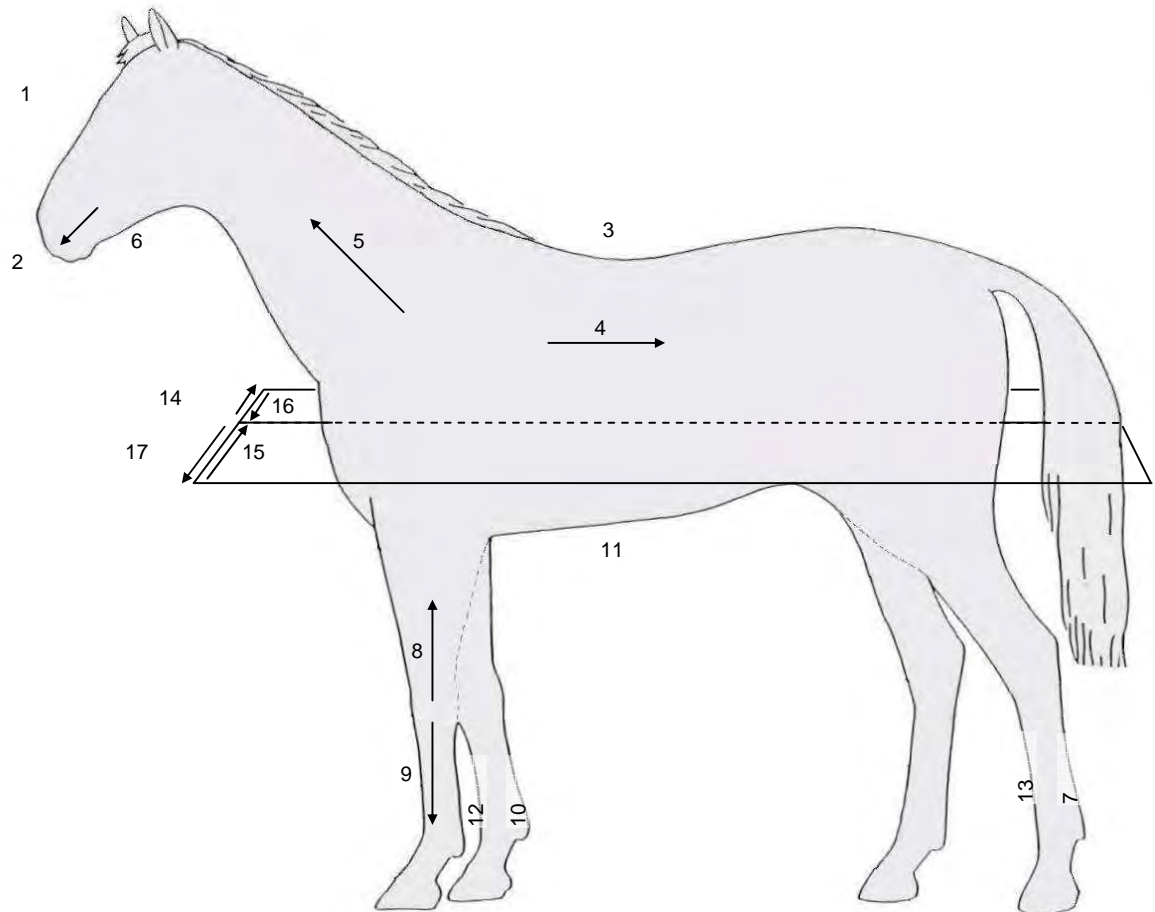
Waar mogelijk dienen de vragen beantwoord te worden met gebruikmaking van de Latijnse termen.

De antwoorden op alle vragen zijn verkrijgbaar bij de docent. MAAR, eerst volledig je antwoord invullen en dan pas controleren.

Er is voor gekozen om bij de figuren de antwoorden in een tabel in te vullen en niet in de figuur zelf. Zo kun je vlak voor de toets de vragen nog eens maken zonder dat de antwoorden al in de figuur ingevuld staan.

Veel gebruikte termen

V1 Bekijk figuur V1 en vul de juiste termen in tabel V1 in.



Figuur V.1 Veel gebruikte termen

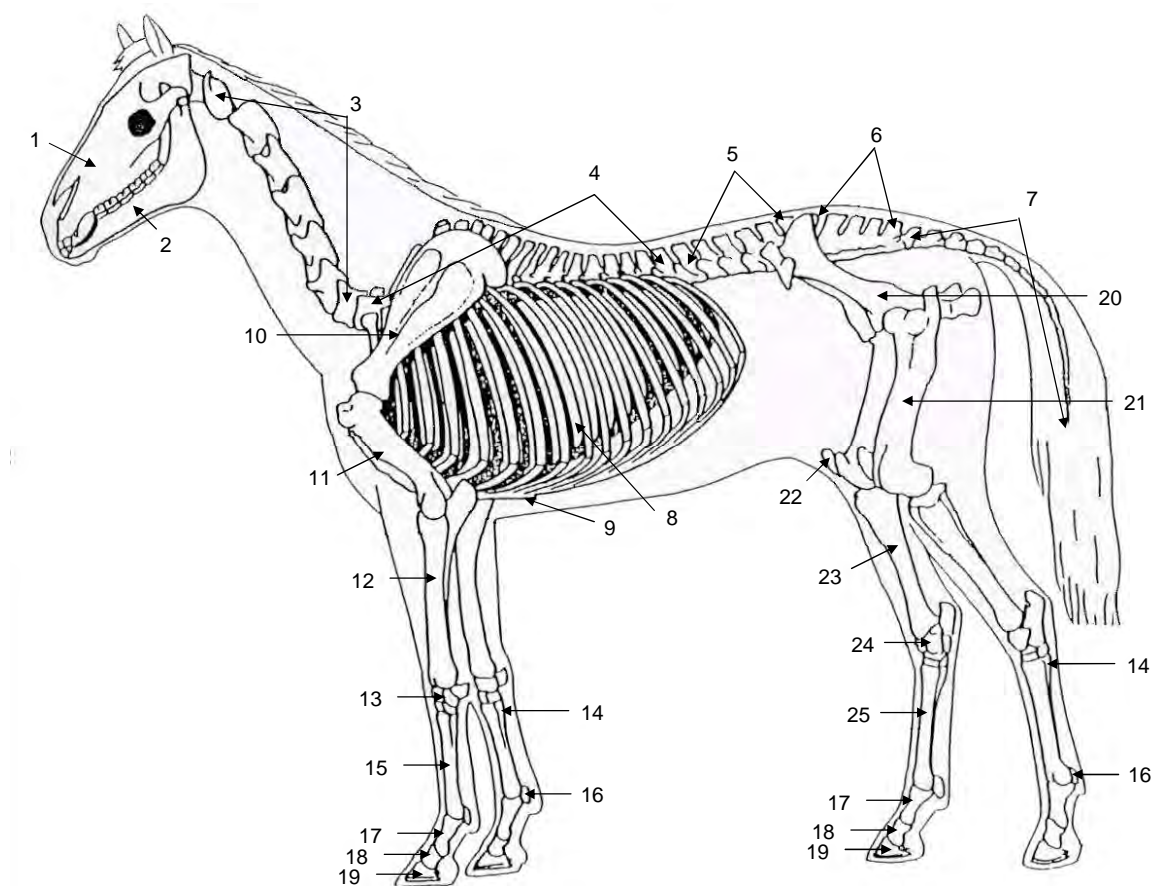
Tabel V.1 Veel gebruikte termen

Nr.	Naam
1	
2	
3	
4	
5	
6	
7	

8	
9	
10	
11	
12	
13	
14	
15	
16	
17	

1. Totale skelet

1.1 Bekijk figuur 1.1 en vul per nummer de Nederlandse en de Latijnse naam in tabel 1.1 in.



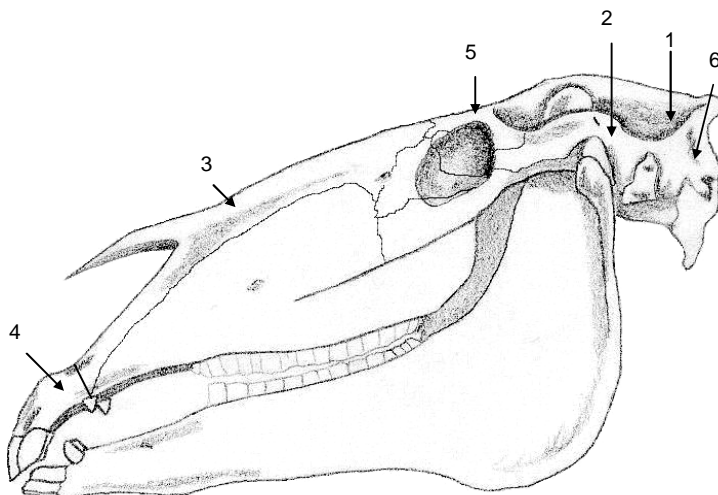
Figuur 1.1 Totale skelet paard

Tabel 1.1 Botten

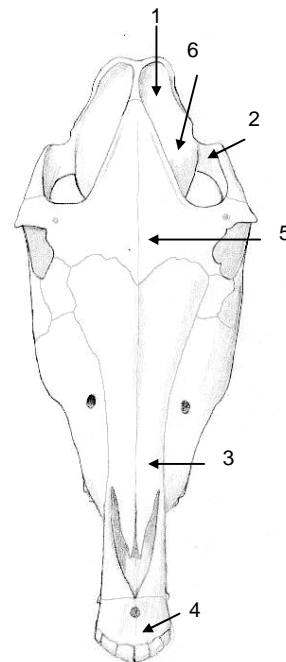
Nr.	Nederlands	Latijn
1		
2		
3		
4		
5		
6		
7		
8		
9		
10		
11		
12		
13		
14		
15		
16		
17		
18		
19		
20		
21		
22		
23		
24		
25		

2. Schedel

2.1 Bekijk de figuren 2.1 en 2.2. Vul de namen van de zes belangrijke delen van de schedel in de tabel 2.1 in.



Figuur 2.1 Lateraal aanzicht schedel



Figuur 2.2 Frontaal aanzicht schedel

Tabel 2.1 Namen van de belangrijke delen van de schedel

Nr.	Naam
1	
2	
3	
4	
5	
6	

2.2 Welke van de zes hierboven genoemde delen van de schedel vormen de arcus zygomaticus?

.....

.....
.....

2.3 Tussen welke tanden zit het bit? Is er nog verschil tussen merrie's en hengsten/ruinen? Benoem zo mogelijk deze plaats.

.....
.....

.....
.....

.....
.....

.....
.....

2.4 **a.** Waarvoor dienen de foramina infra- en supraorbitale?
 b. Welke ligt meer rostraal? Het foramen supraorbitale of het foramen infraorbitale?

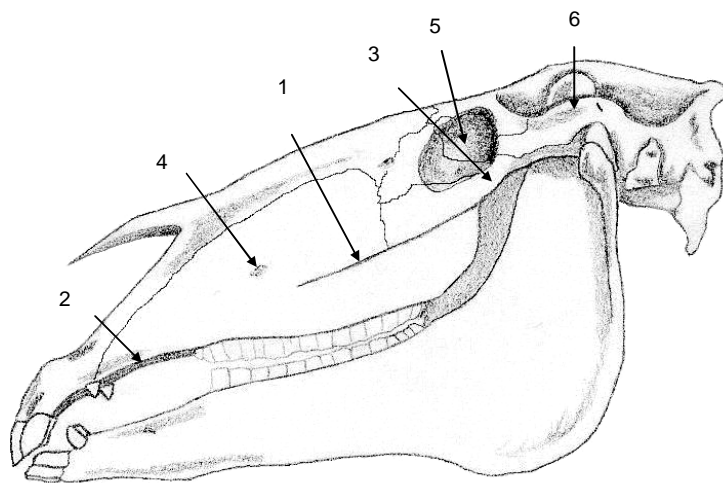
.....
.....

.....
.....

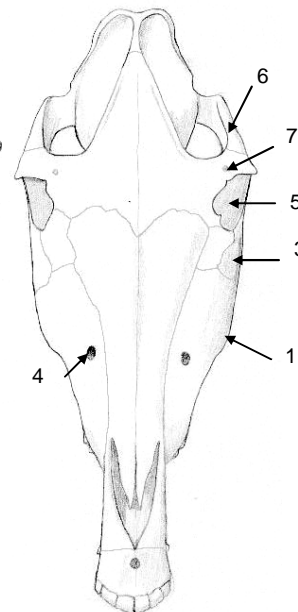
.....
.....

.....
.....

2.5 Bekijk de figuren 2.3 en 2.4 en vul de termen in tabel 2.2 in.



Figuur 2.3 Lateraal aanzicht schedel



Figuur 2.4 Frontaal aanzicht schedel

Tabel 2.2 Kenmerkende botpunten van de schedel

Nr.	Naam
1	
2	
3	
4	
5	
6	
7	

- 2.6** **a.** Benoem de belangrijkste holtes in de schedel en geef aan waar in de schedel deze zich bevinden.
 b. Waarom is het belangrijk om te weten waar deze holtes zich bevinden?

.....
.....

.....
.....

.....
.....

.....
.....

.....
.....

.....
.....

.....
.....

- 2.7** Voor welke botdeel van de schedel moet je uitkijken bij het rijden met een hackamore?

.....
.....

.....
.....

- 2.8** Verklaar de naam 'art. temporomandibularis'?

.....
.....

.....
.....

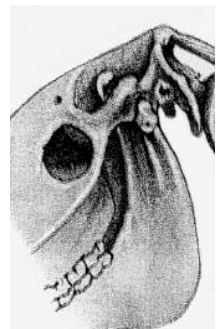
.....
.....

.....
.....

.....
.....

.....
.....

- 2.9** Geef de as aan in het kaakgewricht (figuur 2.5) en de bewegingen die eromheen plaatsvinden. Benoem deze bewegingen.



Figuur 2.5 Het kaakgewricht


.....

.....

2.10 Geef de bewegingsmogelijkheden aan in de art. atlanto-occipitalis, in figuur 2.6. Teken hiervoor eerst de as waaromheen deze bewegingen plaats vinden! Benoem deze bewegingen.

.....

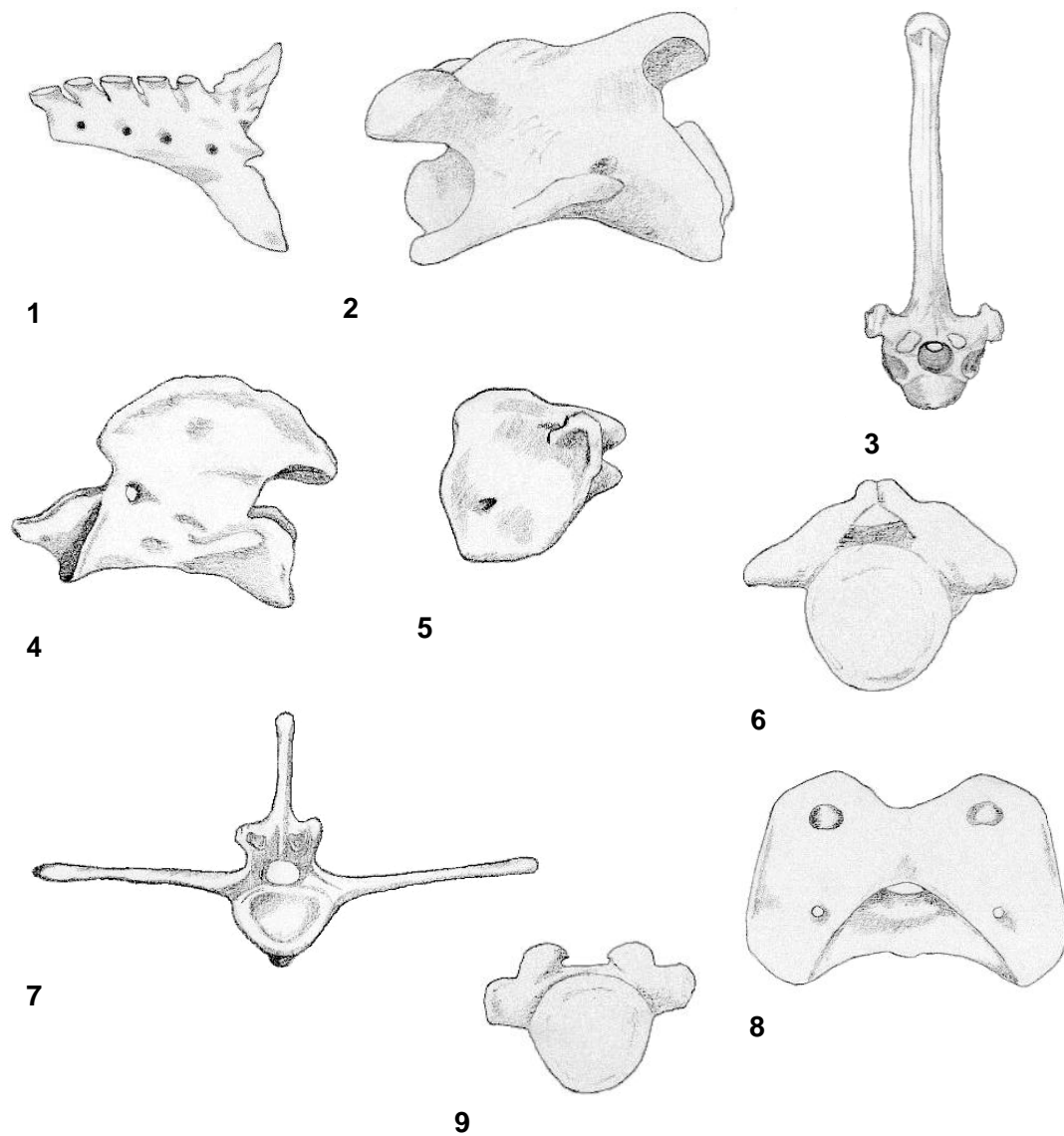
.....



Figuur 2.6 Het gewricht tussen os occipitale en atlas

3. Wervelkolom

3.1 Vul van alle wervels de Latijnse naam in tabel 3.1 in.



Tabel 3.1 Wervels

Nr.	Naam
1	
2	
3	
4	
5	
6	

.....
.....

.....
.....

.....
.....

3.3 Hoe kun je van een vertebrae cervicales bepalen waar die in het lichaam
gepositioneerd is?

.....
.....

.....
.....

.....
.....

.....
.....

.....
.....

.....
.....

3.4 Teken de halswervelkolom in het paard in figuur 3.2.

3.5 Hoeveel wervels heeft 1 paard?

.....

.....

3.6 Welk botpunt gebruik je om de schofthoogte van een paard op te meten?

.....

.....

.....

.....

.....

.....

3.7 Welke delen van het sacrum articuleren met andere botdelen? En met welke dan?

.....

.....

.....

.....

.....

.....

.....



Figuur 3.2 Hals

4. Ribben en borstbeen

- 4.1
- a. Hoeveel ribben heeft een paard in totaal?
 - b. Hoeveel daarvan staan in directe verbinding met het sternum en wat is hun Latijnse naam.
 - c. Hoeveel daarvan staan in indirecte verbinding met het sternum. Benoem ze.
 - d. Geef het verschil in bouw en daaruit volgend het verschil in functie aan.

.....

.....

.....

.....

.....

.....

.....

.....

.....

.....

.....

.....

.....

.....

.....

.....

.....

.....

.....

.....

.....

- 4.2** **a.** Noem de bewegingsmogelijkheden van de scapula en leg uit wat ze precies inhouden.
 b. Welke beweging van de scapula vind er plaats tussen het neerzetten van een voorbeen en het weer optillen van hetzelfde voorbeen?

.....
.....

.....
.....

.....
.....

.....
.....

.....
.....

.....
.....

.....
.....

.....
.....

5. Voorbeen

- 5.1** **a.** Noem alle botten van het voorbeen, in het Nederlands en in het Latijn.
 b. Geef aan welke botten palpabel zijn en hoe.

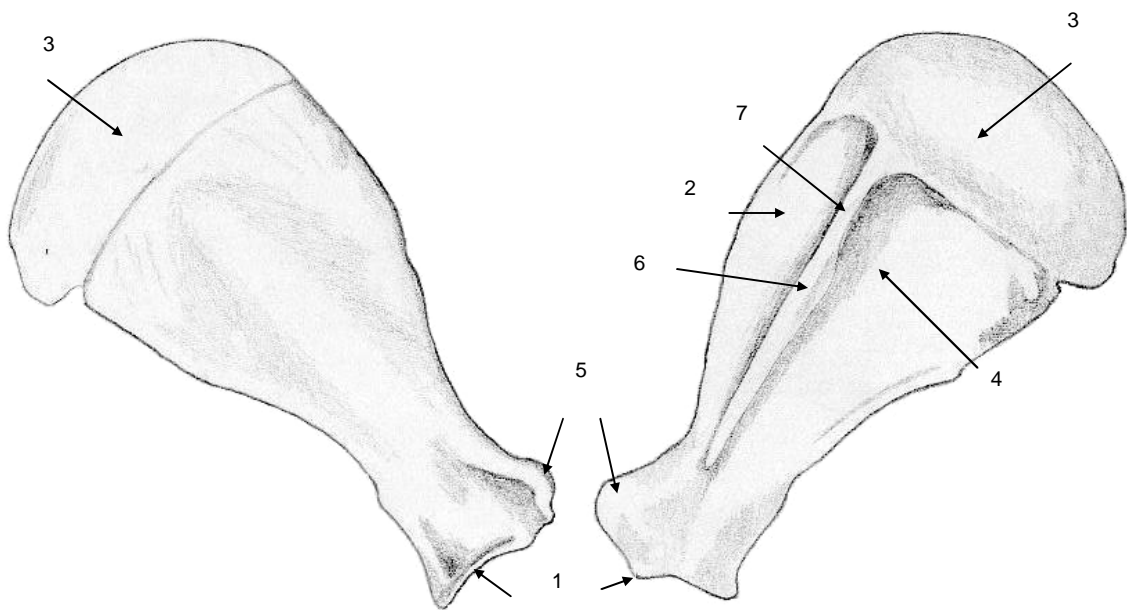
.....
.....

.....
.....

.....
.....

.....
.....

5.2 Bekijk figuur 5.1 en vul de Latijnse namen in tabel 5.1 in.



Figuur 5.1 Links mediaal aanzicht linker scapula, rechts lateraal aanzicht

Tabel 5.1 Botpunten van de scapula

Nr.	Naam
1	
2	
3	

4	
5	
6	
7	

5.3 Welke holte ligt in stand meer naar craniaal, de fossa supraspinata of de fossa infraspinata?

.....

.....

5.4 Welke botdelen articuleren in het boeggewricht met elkaar?

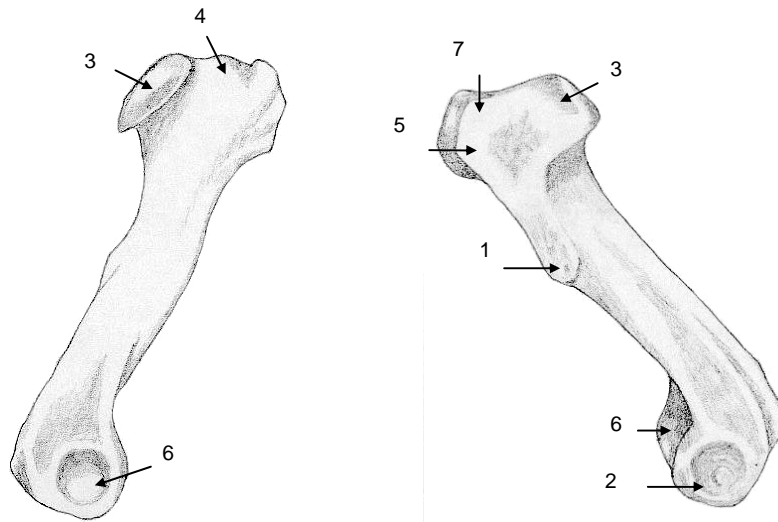
.....

.....

This anatomical illustration shows a shoulder joint in a dislocated state. The humeral head is displaced from its normal position in the glenoid fossa, appearing to be pushed forward and slightly upward. The surrounding soft tissue, including the capsule and ligaments, is depicted with fine lines, showing the disruption of the joint's normal structure.

Figuur 5.2 Het schoudergewricht

5.6 Bekijk figuur 5.3 en vul de namen in tabel 5.2 in.



Figuur 5.3 links mediaal aanzicht linker humerus, rechts lateraal aanzicht

Tabel 5.2 Botpunten van de humerus

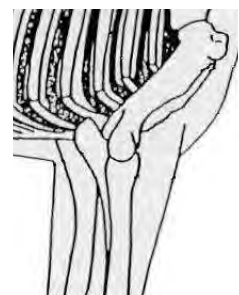
Nr.	Naam
1	
2	
3	
4	
5	
6	
7	

5.7 Verklaar de naam tuberositas deltoidea.

.....

5.8 Welke bewegingsmogelijkheden zijn er in het ellebooggewricht? Gebruik hiervoor figuur 5.4. Geef eerst de as/sen aan en dan de bewegingen met pijlen.

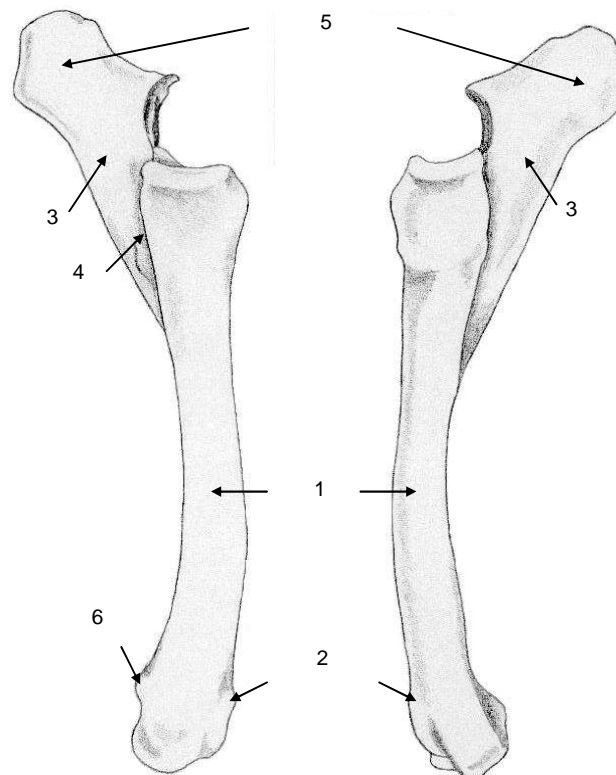
.....



Figuur 5.4 Het ellebooggewricht, lateraal aanzicht rechter-elleboog

.....
.....
.....

5.9 Bestudeer figuur 5.5 en vul tabel 5.3 in.



Figuur 5.5 Links mediaal aanzicht linker radius en ulna, rechts lateraal aanzicht

Tabel 5.3 Botpunten van de radius en ulna

Nr.	Naam
1	
2	
3	
4	
5	
6	

5.10 Hoe kun je de hoek in het boeggewricht bepalen?

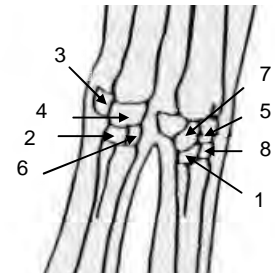
.....

.....
.....
.....
.....
.....
.....
.....

5.11 Bekijk figuur 5.6 en vul de termen in tabel 5.4 in.

Tabel 5.4 Botten van de carpus

Nr.	Naam
1	
2	
3	
4	
5	
6	
7	
8	

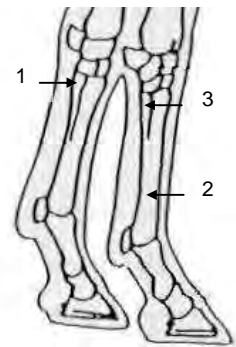


Figuur 5.6 Linker en rechter carpus vanaf de rechterzijde gezien (rechts staat naar voren)

5.12 Bekijk figuur 5.7 en vul de namen in tabel 5.5 in.

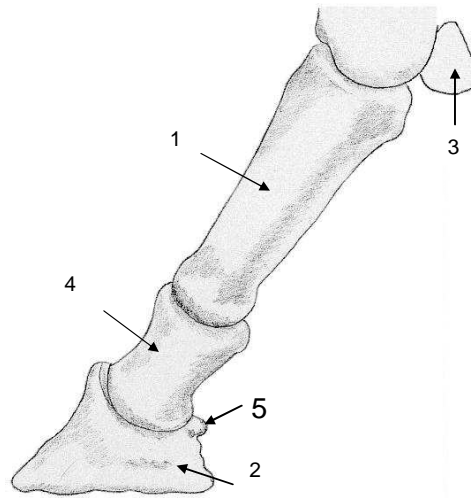
Tabel 5.5 Metacarpus

Nr.	Naam
1	
2	
3	



Figuur 5.7 Metacarpus gezien vanaf de rechterzijde (rechterbeen staat rechts)

5.13 Bekijk figuur 5.8 en vul de namen in tabel 5.6 in.



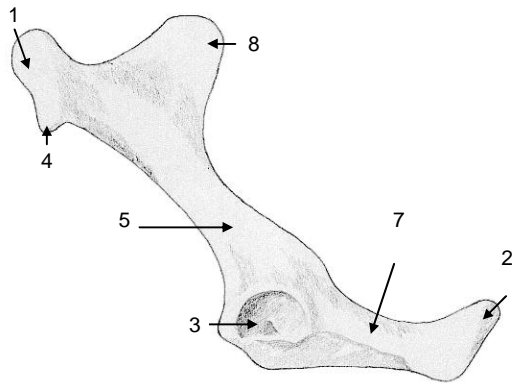
Figuur 5.8 Lateraal aanzicht linker phalangen

Tabel 5.6 Phalangen

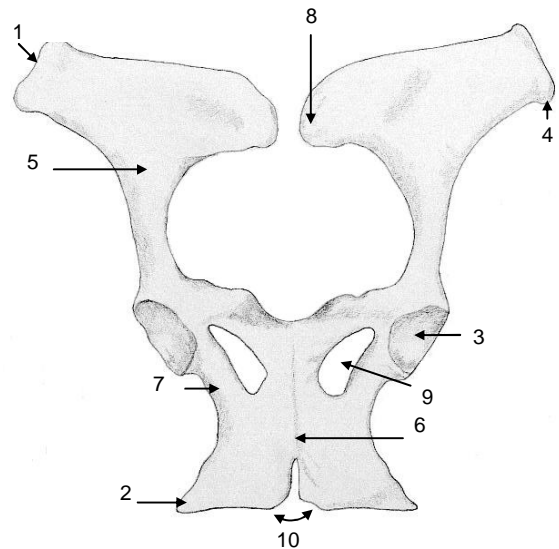
Nr.	Naam
1	
2	
3	
4	
5	

6. Bekken

6.1 Vul de namen van de genummerde botpunten uit figuur 6.1 en 6.2 in tabel 6.1 in.



Figuur 6.1 Lateraal aanzicht linker os coxae



Figuur 6.2 Ventraal aanzicht bekken

Tabel 6.1 Botpunten van het bekken

Nr.	Naam
1	
2	
3	
4	
5	
6	
7	
8	
9	
10	

6.2 Welke botpunten van het bekken articuleren met een ander bot? En met welk botpunt van dat bot dan? Benoem het gewricht ertussen.

.....

.....

.....

.....

.....

.....

.....

.....

.....

6.3 Uit welke delen zijn de ossa coxae opgebouwd?

.....

.....

.....

.....

6.4 Welke van de delen, genoemd bij 6.3, staan in verbinding met het femur?

.....

.....

.....

.....

6.5 Welke botpunten van het bekken zijn palpabel? Noem ze en geef aan hoe ze te palperen zijn.

.....

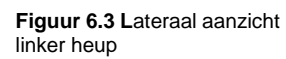
.....

.....

.....

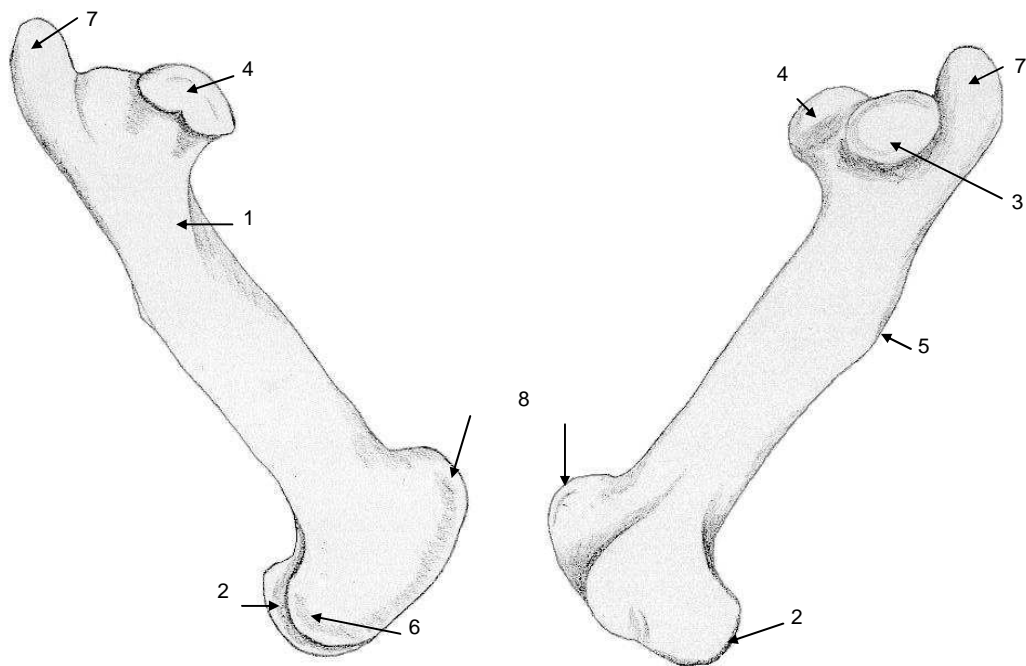
.....

.....
.....
.....

[illegible][illegible][illegible]

7. Achterbeen

7.1 Bekijk figuur 7.1 en vul de namen van de botpunten in tabel 7.1 in.



Figuur 7.1 Links mediaal aanzicht linker femur, rechts lateraal aanzicht

Tabel 7.1 Botpunten van het femur

Nr.	Naam
1	
2	
3	
4	
5	
6	
7	
8	

7.2 Noem de gelijkenissen en verschillen tussen het femur en de humerus.

.....

.....

.....

.....

.....

.....

.....

.....

.....

.....

7.3 Welke botpunten zijn palpabel van het femur?

.....

.....

.....

.....

7.4 Hoe kun je door middel van palperen de hoek in het kniegewricht bepalen?

.....

.....

.....

.....

.....

.....

.....

.....

7.5 Welke botdelen articuleren in het kniegewricht met elkaar?

.....

.....

.....

.....

.....

7.6 Geef in figuur 7.2 aan hoe de bewegingen plaats vinden in het kniegewricht en benoem ze. Geef hiervoor eerst de as aan waar omheen word bewogen.

.....

.....

.....

.....

.....

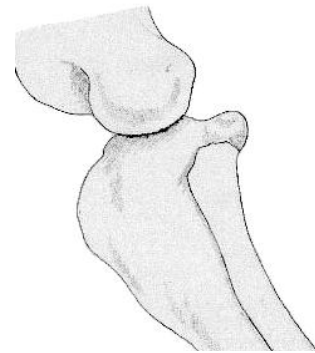
.....

.....

.....

.....

.....



Figuur 7.2 Het kniegewricht, lateraal aanzicht

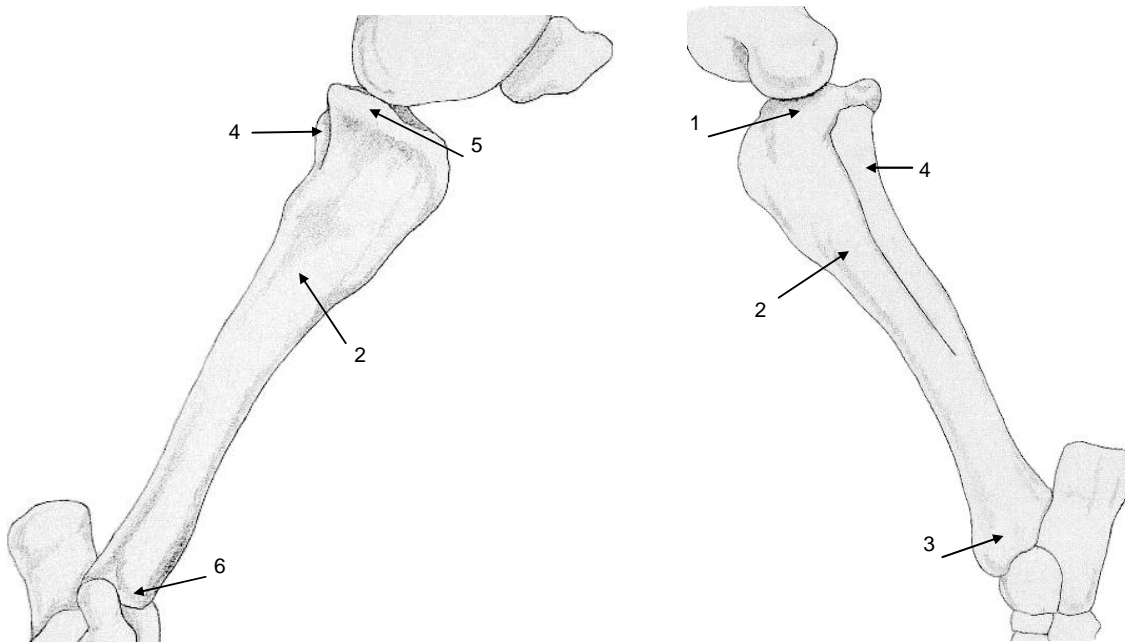
.....

.....

7.7 Bekijk figuur 7.3 en vul de gevraagde termen in tabel 7.2 in.

Tabel 7.2 Botpunten van de tibia en fibula

Nr.	Naam
1	
2	
3	
4	
5	
6	



Figuur 7.3 Links mediaal aanzicht linker tibia en fibula, rechts lateraal aanzicht

7.8 Heeft de fibula een steunfunctie? Leg uit..... En de tibia?

.....

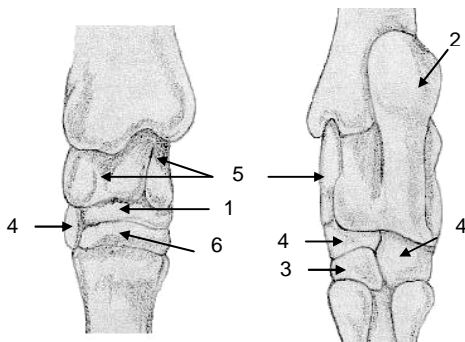
.....

.....

.....

.....

7.9 Bekijk de tarsus in figuur 7.4 en vul de gevraagde termen in tabel 7.3 in.



Figuur 7.4 Links dorsaal aanzicht rechter tarsus, rechts plantair aanzicht

Tabel 7.3 De tarsus

Nr.	Naam
1	
2	
3	
4	
5	
6	

7.10 Welk botje is voelbaar als de hak?

.....

7.11 Welke voetwortelbeenderen articuleren met de tibia? En welke met de fibula?

.....

.....

.....

.....

7.12 Geef de bewegingen aan in de gewrichten van de ondervoet (figuur 7.5) en benoem ze.

.....

.....

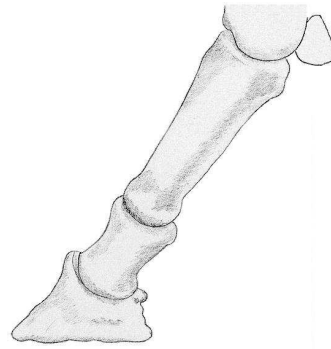
.....

.....

.....

.....

.....



Figuur 7.5 Lateraal aanzicht phalangen

7.13 Ter hoogte van welk gewricht ligt het os sesamoideum distalis?

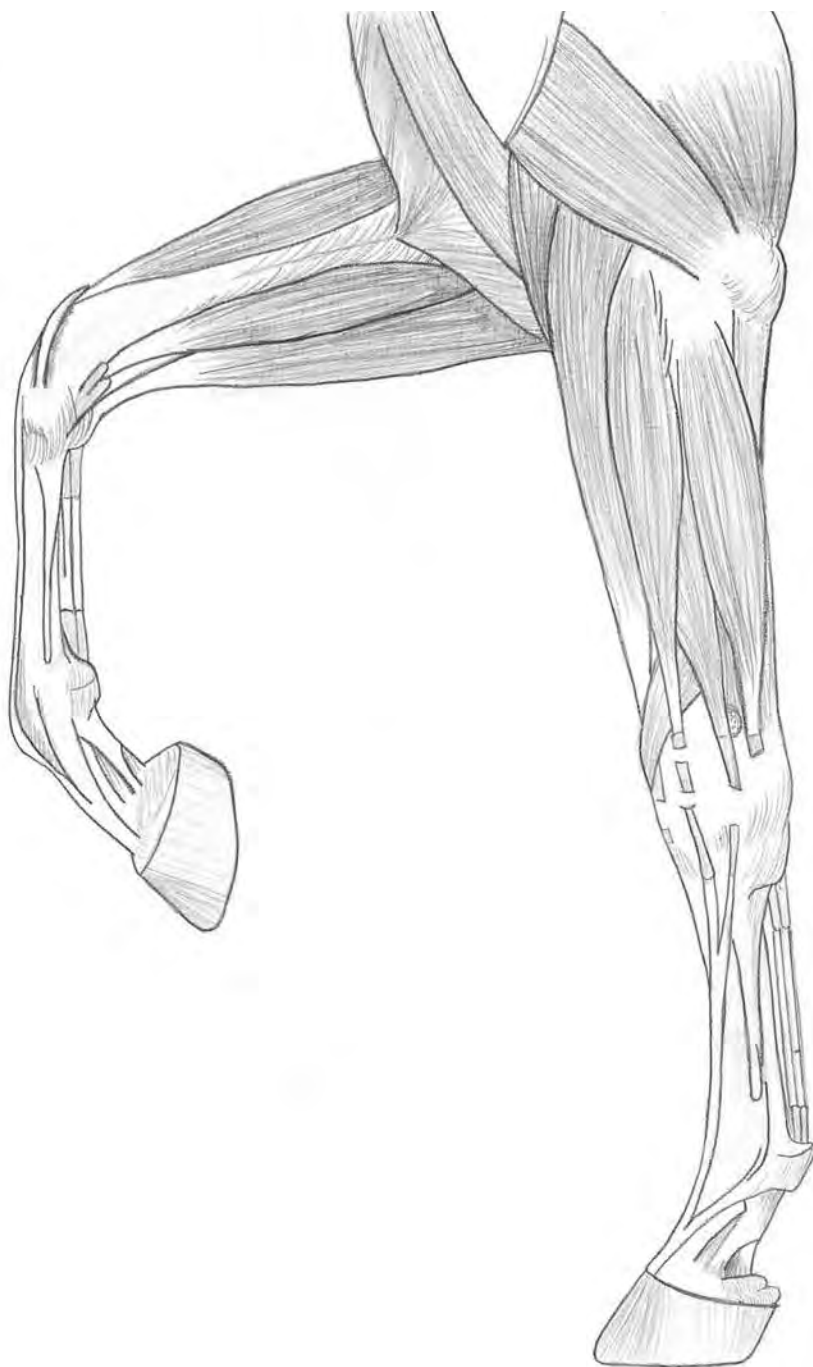
.....

.....

.....

.....

Stap voor stap



Onderdeel spieren
NHB Deurne juni 2008

algemeen

Dit boek heeft tot doel een samenhangend beeld te geven van ligging van de afzonderlijke spieren en de ligging ten opzichte van elkaar. Aangezien het boek bestaat uit vele figuren, die ondersteunt worden door een korte beschrijving van de origo's en inserties van de verschillende spieren, worden er in de literatuurlijst enkele referenties genoemd voor wie zich verder in de stof wil verdiepen.

J. van Noort
J. van Arle
D.Haan

Voorhand

Skelet

M. romboideus

M. splenius

M. serratus ventralis

M. scalenus

M. pectoralis superficialis

M. omohyoideus

M. sternocephalicus

M. subclavius

M. pectoralis profundus

M. teres major

M. teres minor

M. supraspinatus

M. infraspinatus

M. latissimus dorsi

M. biceps brachii

M. brachialis

M. flexor carpi ulnaris

M. flexor digitalis profundus

M. extensor carpi obliquus

M. extensor digitalis lateralis

M. extensor carpi ulnaris

M. extensor digitalis communis

M. extensor carpi radialis

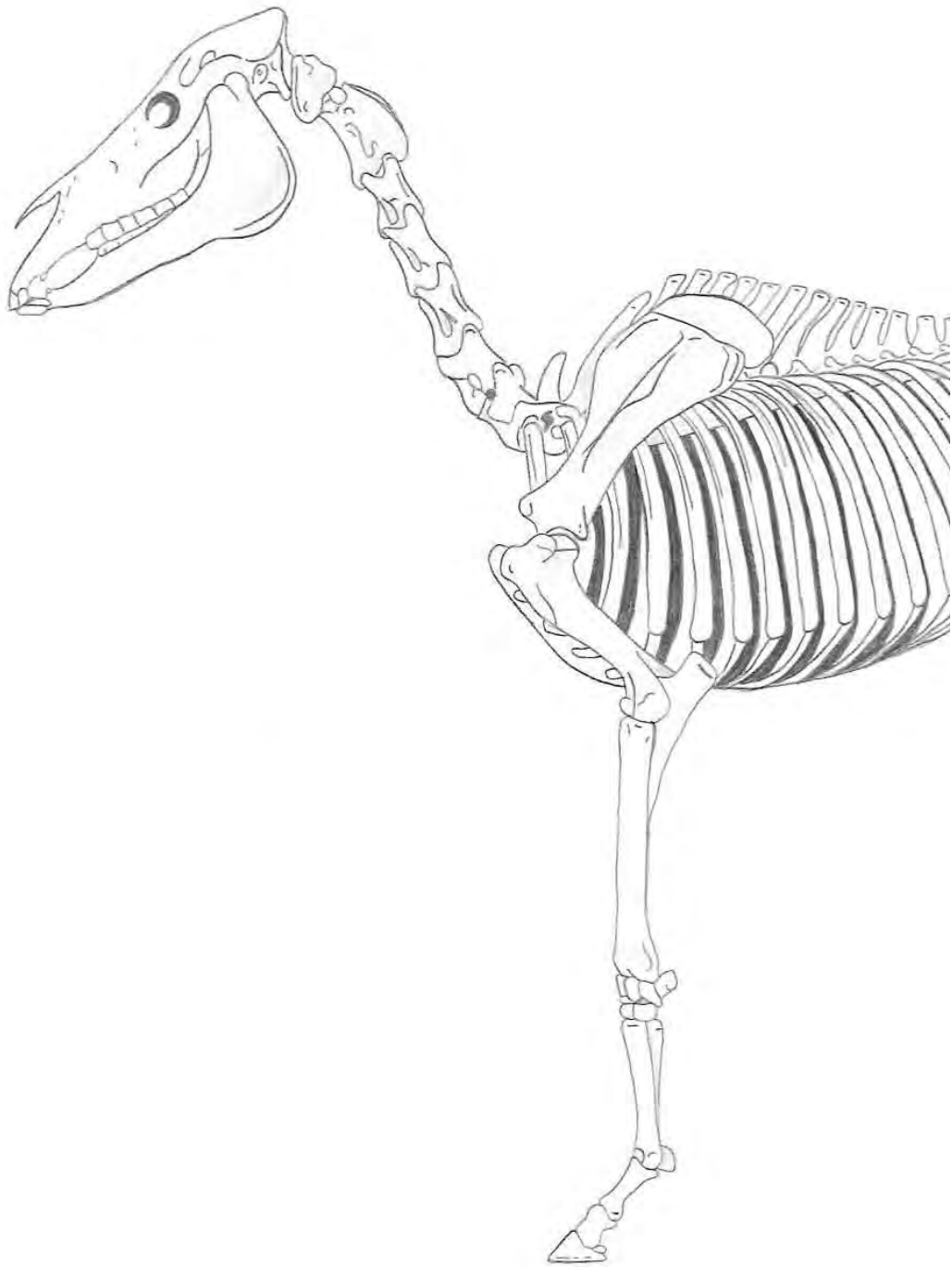
M. triceps brachii

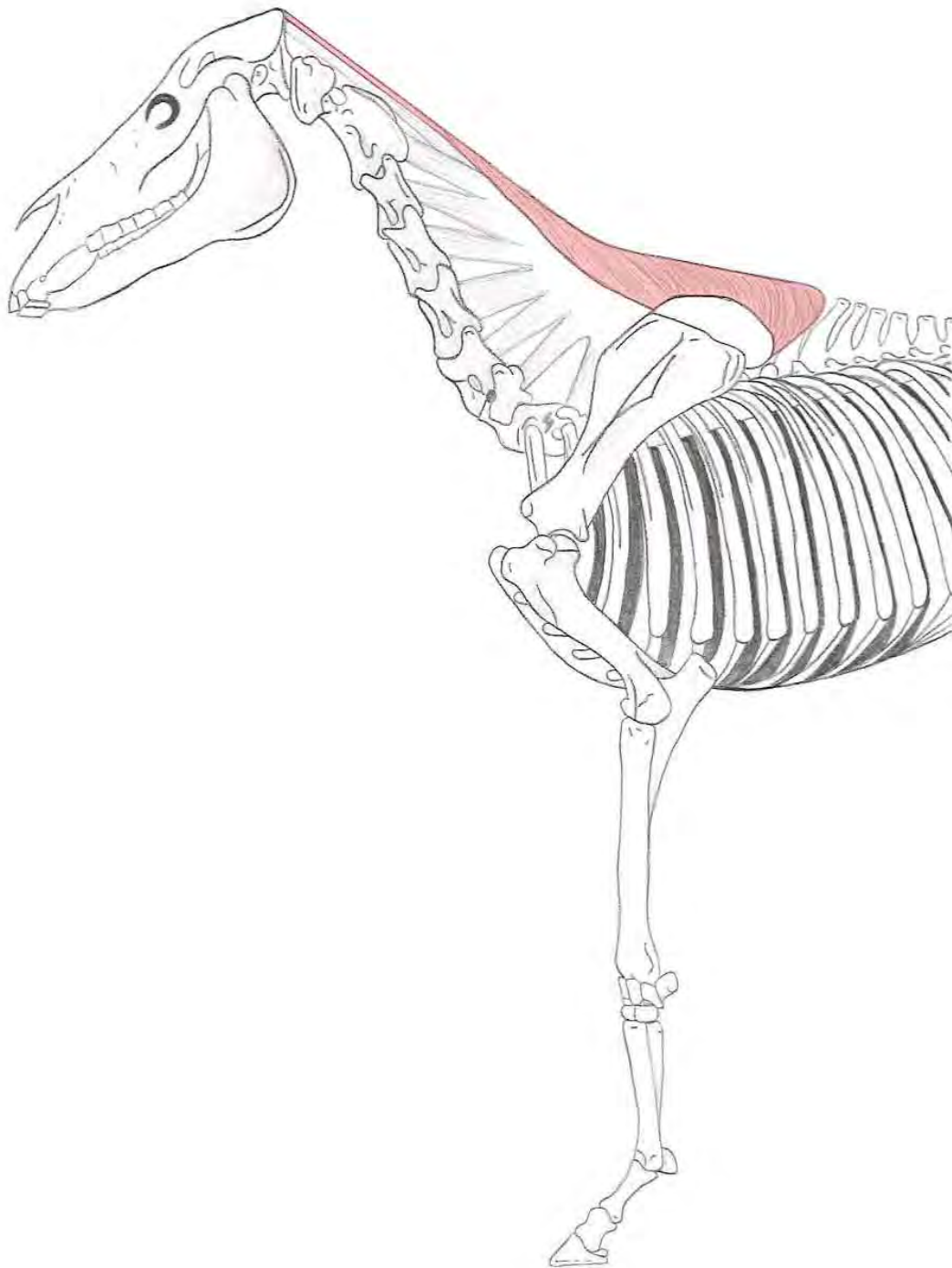
M. deltoideus

M. brachiocephalicus

M. trapezius

Lichaam

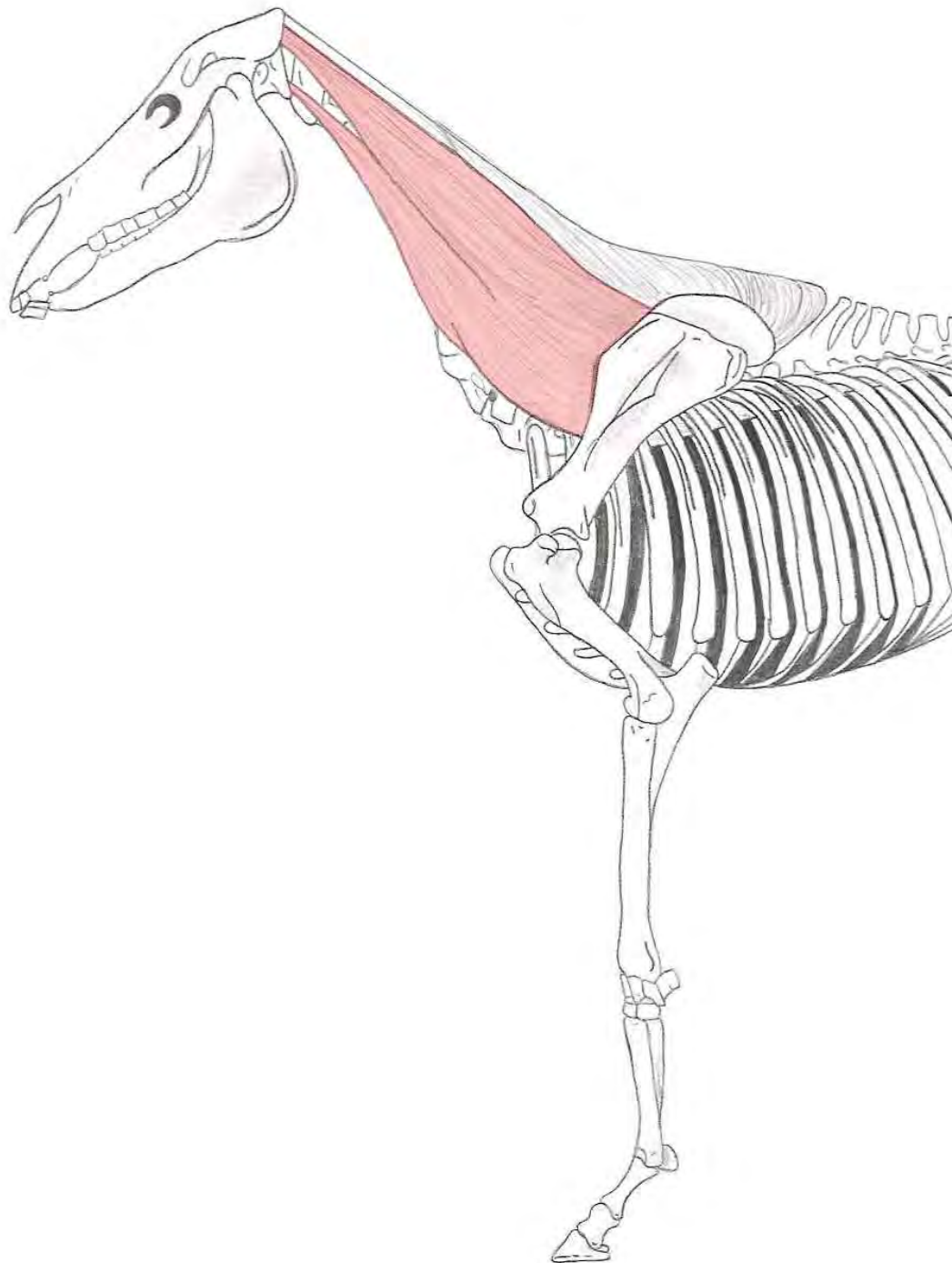




M. romboideus

Origo : - Cervicaal deel → Ligamentum nuchae, vanaf de tweede halswervel
- Thoracaal deel → Ligamentum supraspinale, van de eerste acht tot negen borstwervels

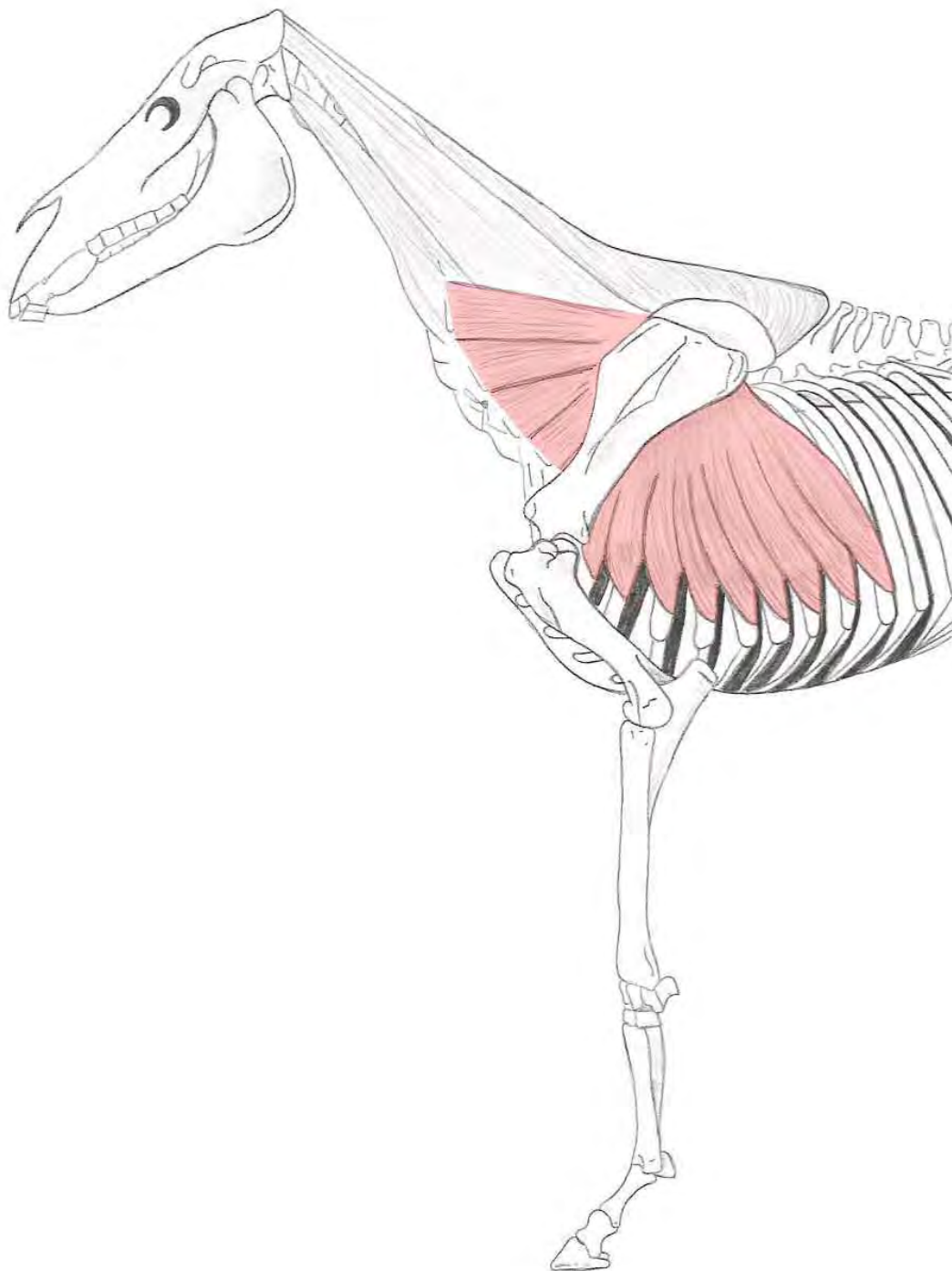
Insertie : Mediale zijde van het cartilago scapulae



M. splenius

Origo : Fascia thoracolumbalis, van de processus spinosus T₃ tot en met T₅

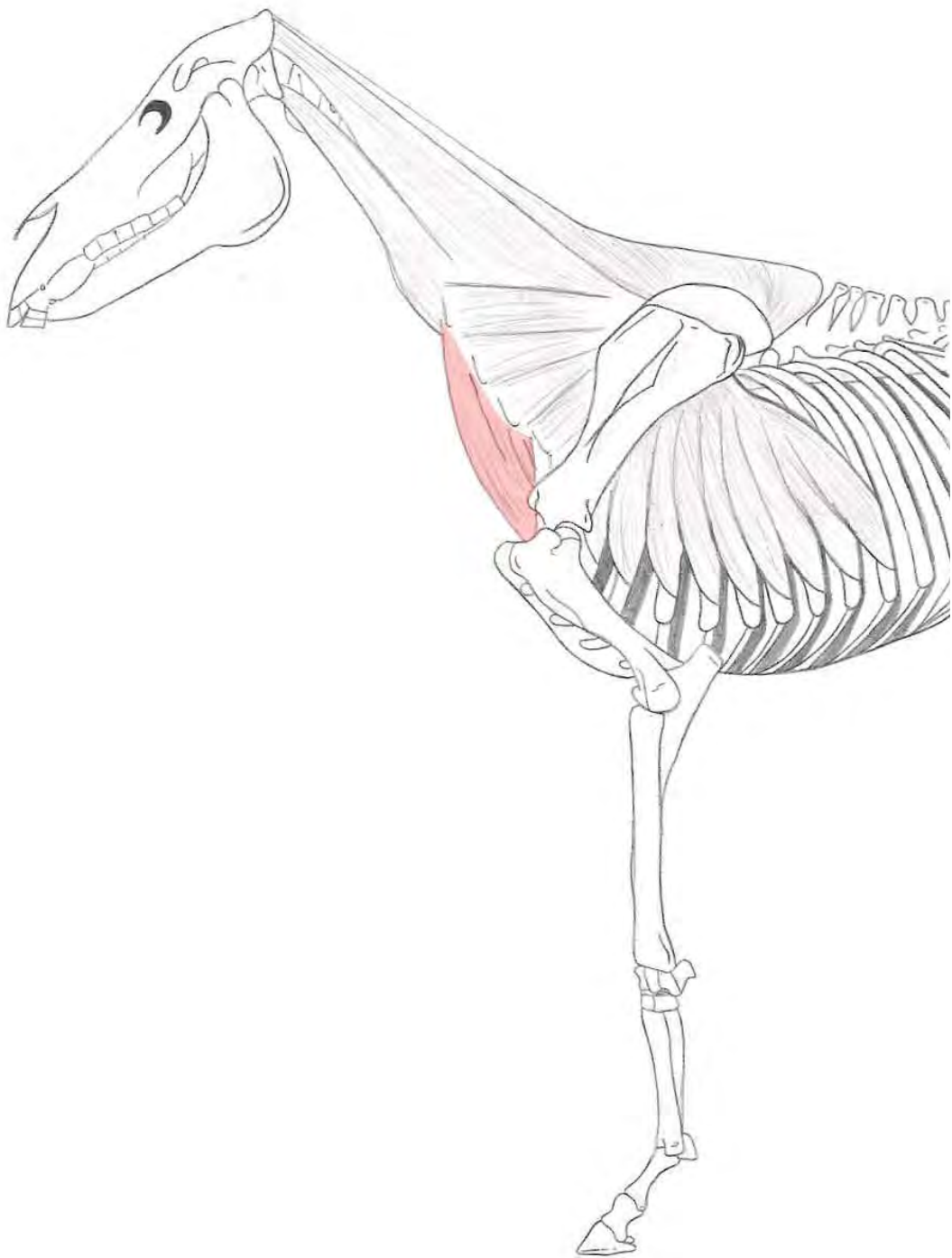
Insertie : Splenius capitis → Crista nuchae en processus mastoideus
Splenius cervicis → Processus transversus van C₂ tot en met C₅



M. serratus ventralis

Origo : Dwarsuitstekels van de laatste drie tot vier halswervels en de voorste tien ribben

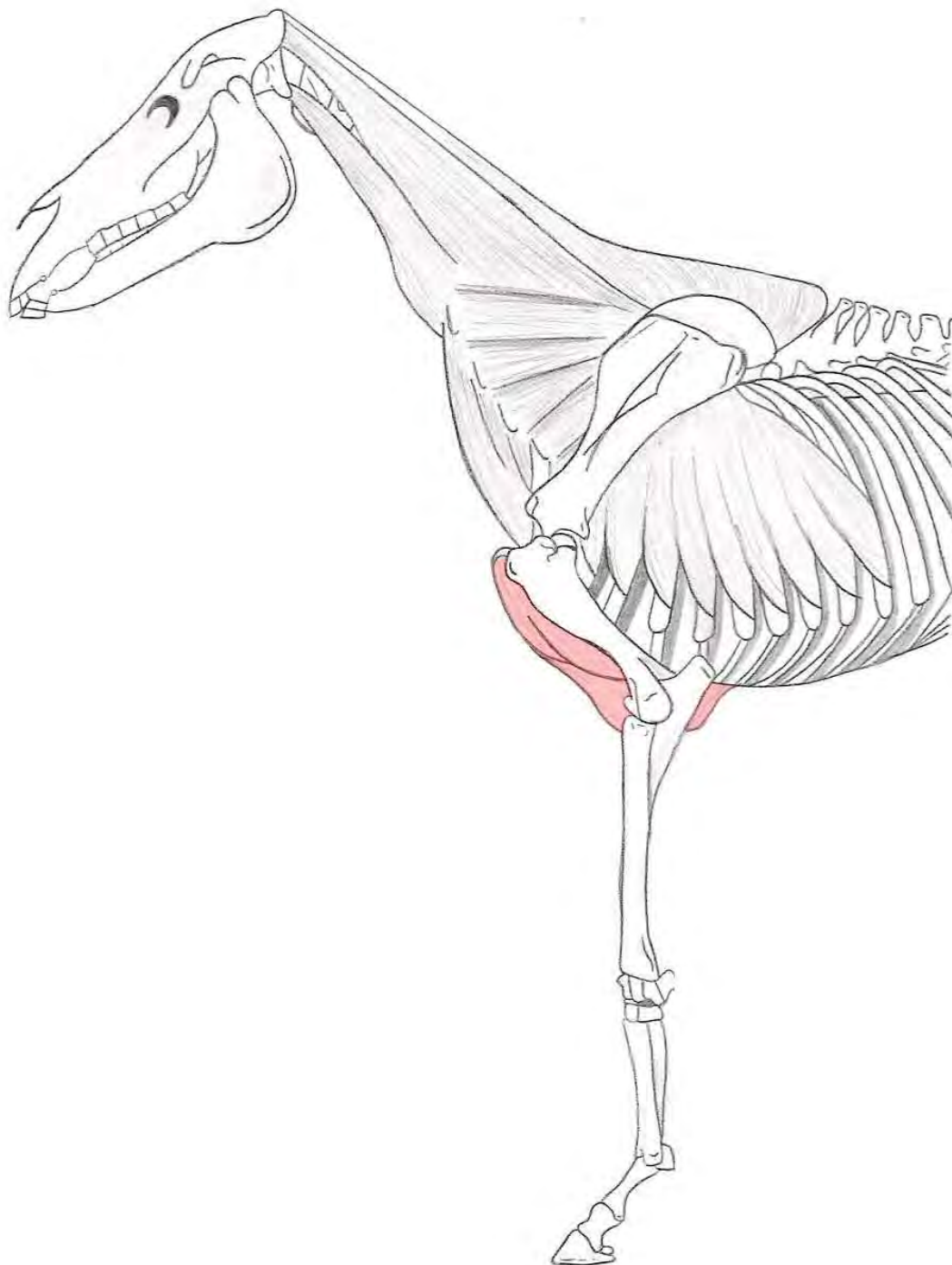
Insertie : Fascies serrata aan de mediale zijde van het schouderblad



M. scaleneus

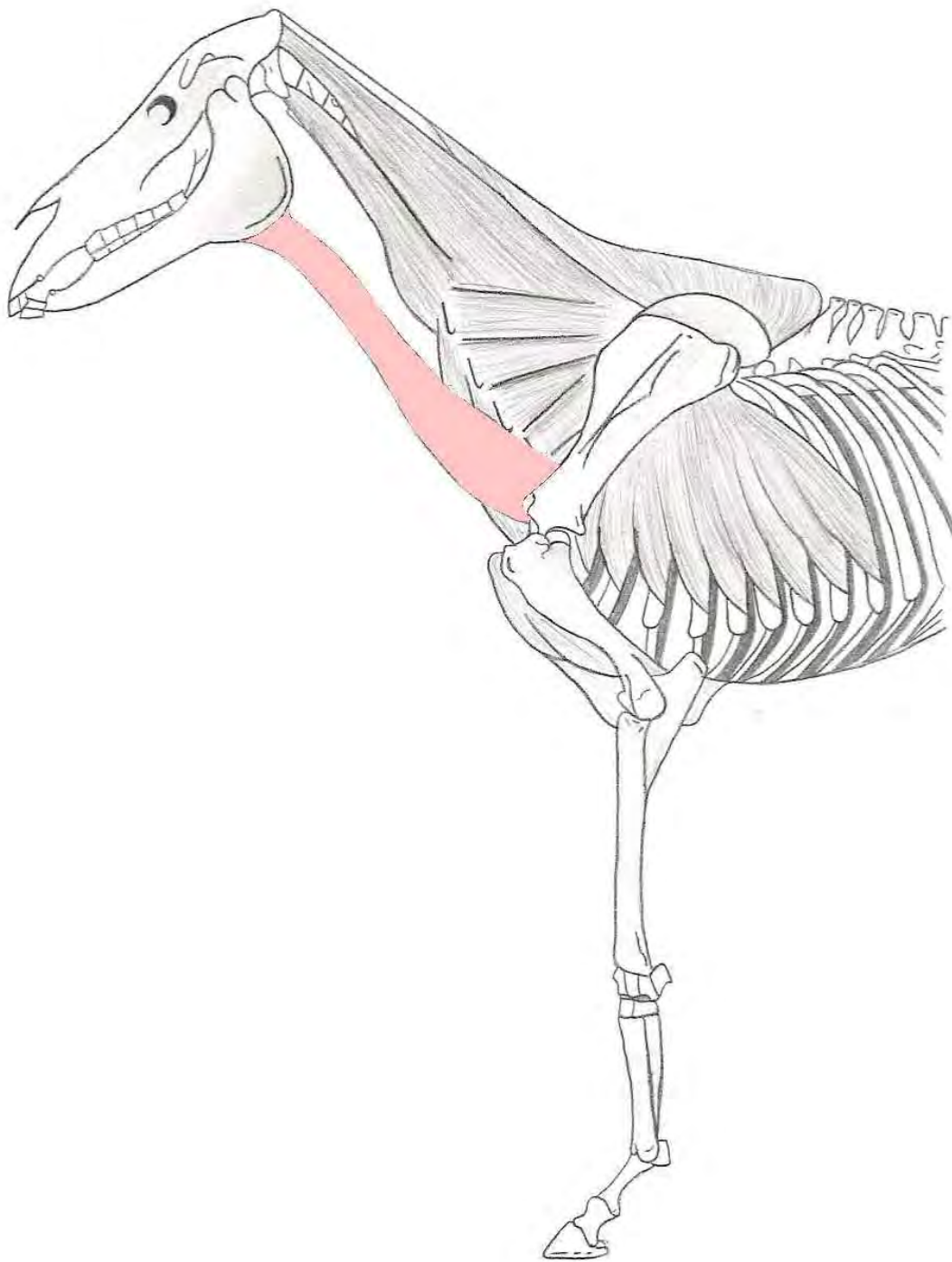
Origo : Eerste rib

Insertie : Processus transversus van de laatste vier cervicale wervels



M. pectoralis superficialis

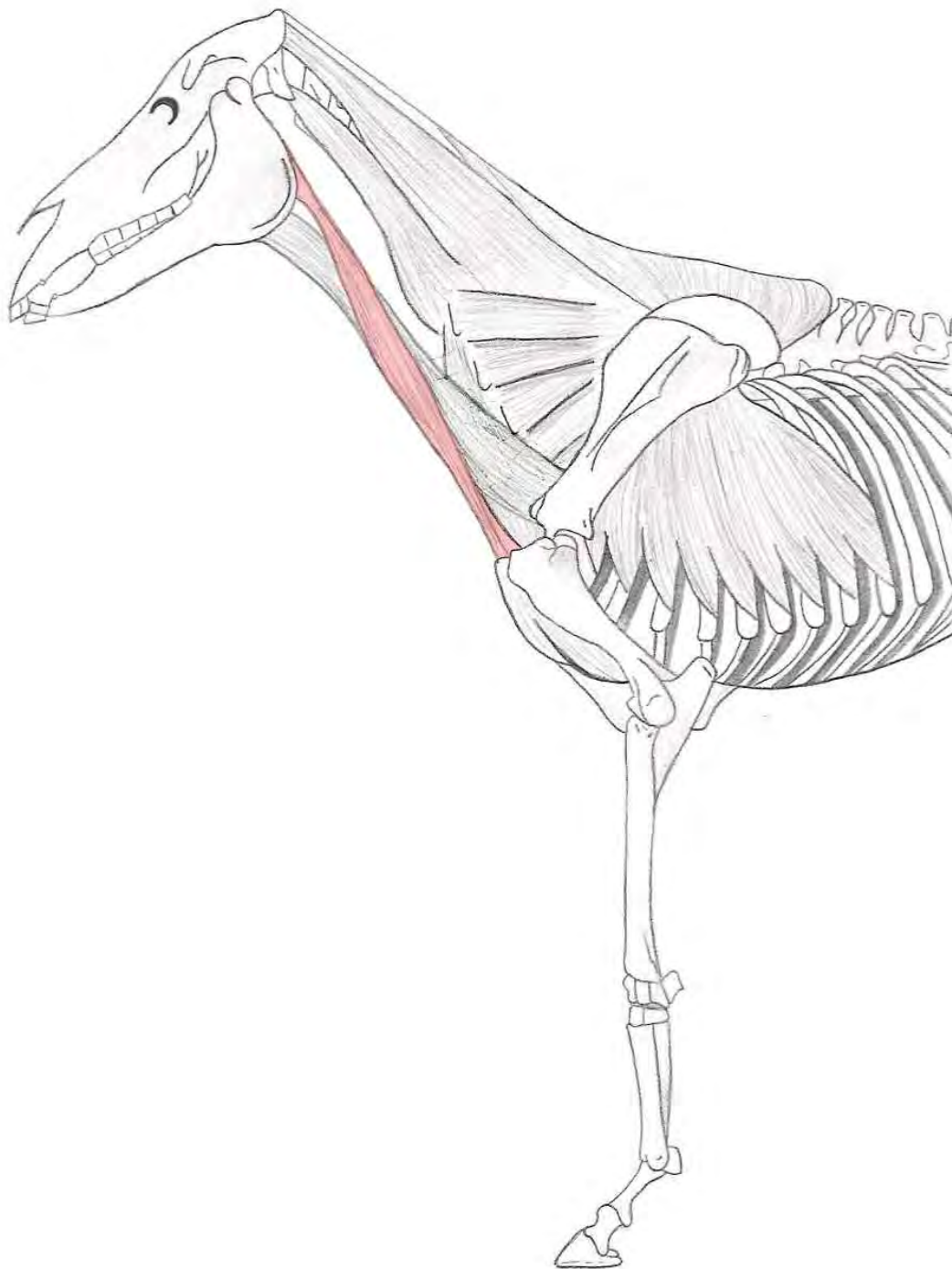
Origo	: M. pectoralis descendens M. pectoralis transversus	→ Punt van het sternum → Ventraal van het 1 ^e tot het 6 ^e sternebra aan het sternum
Insertie	: M. pectoralis descendens	→ Christa muscoli tricipitis en deels in de armfascia



M. omohyoideus

Origo : Mediaal aan het scapula

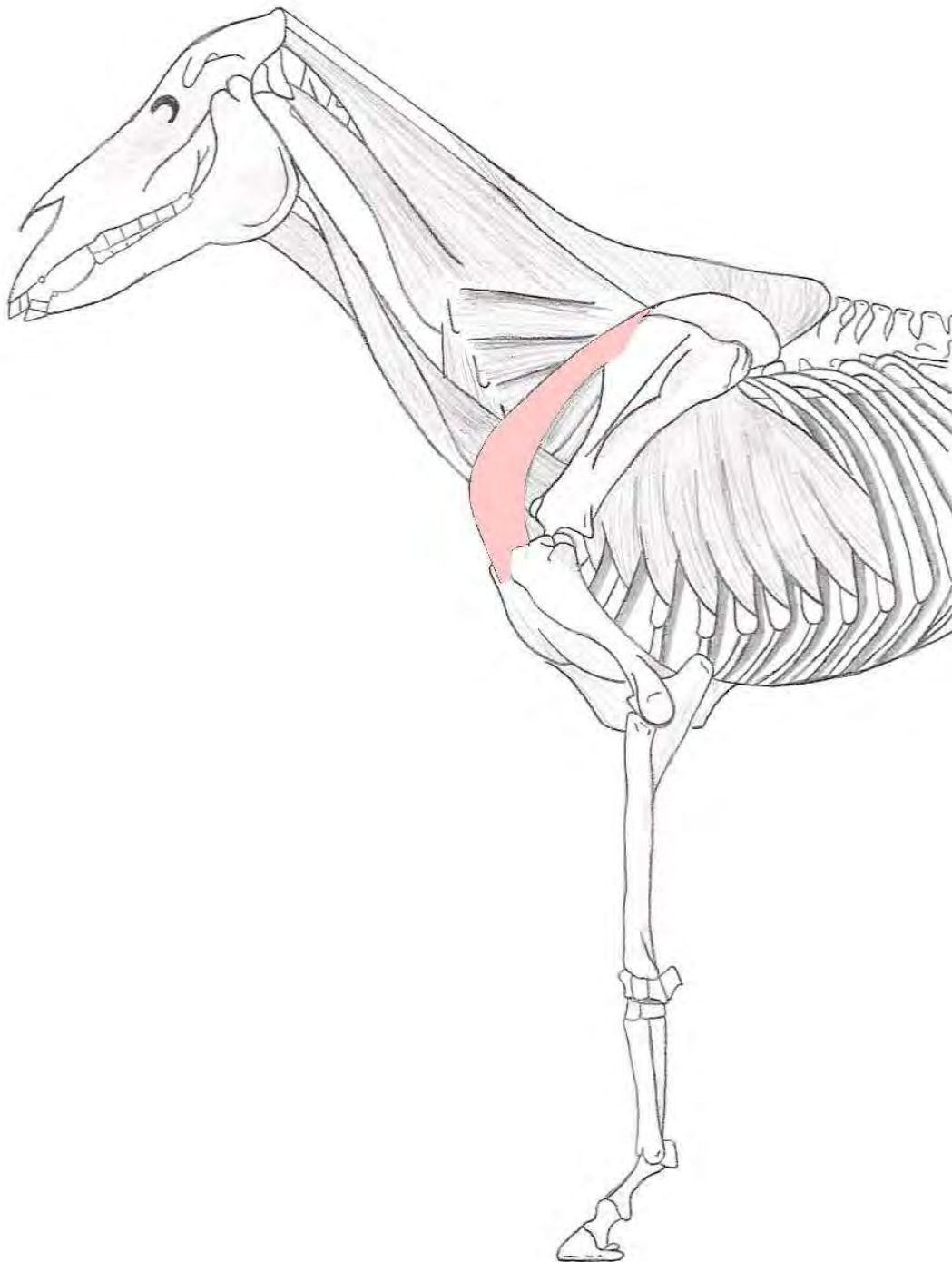
Insertie : Tongbeen



M. sternocephalicus

Origo : Punt van het sternum

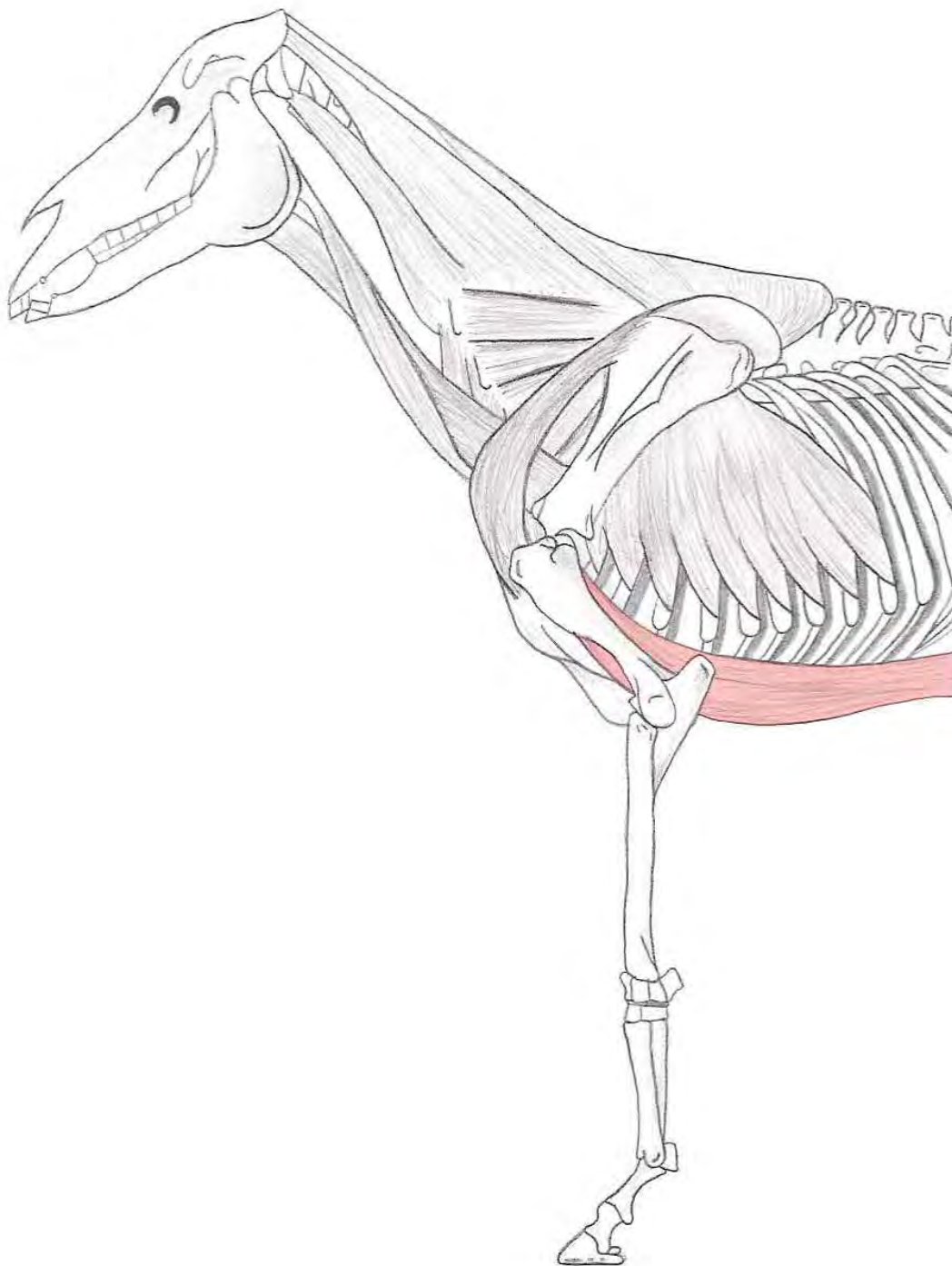
Insertie : Ramus mandibulae



M. subclavius

Origo : Laterale rand van het sternum en aan het kraakbeen van de eerste vier ribben

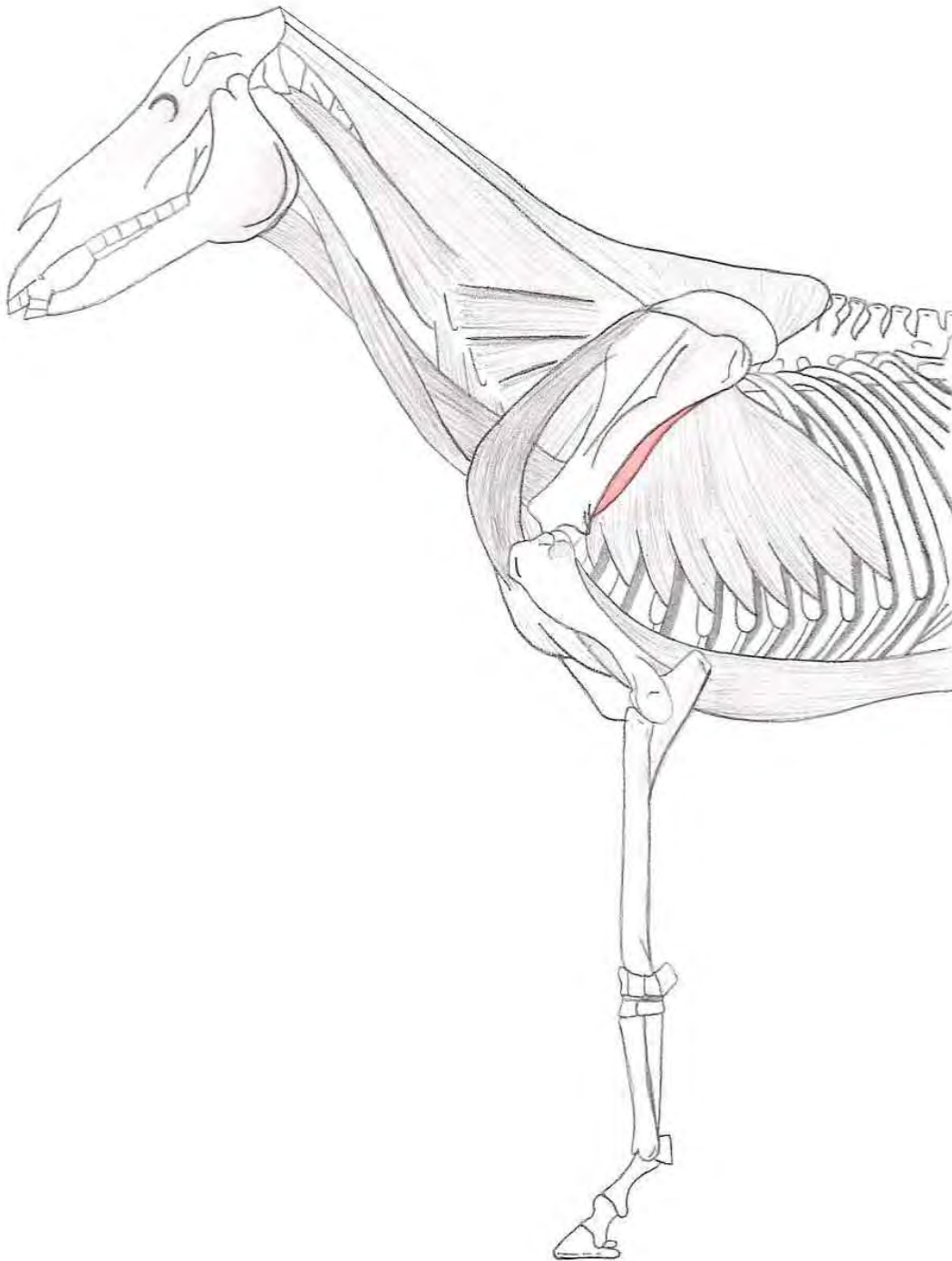
Insertie : Epimysium van de m. supraspinatus



M. pectoralis profundus

Origo : Lateraal van het sternum en processus xiphoideus, de distale einden van de 4^e tot de 9^e rib en aan de tunica flava

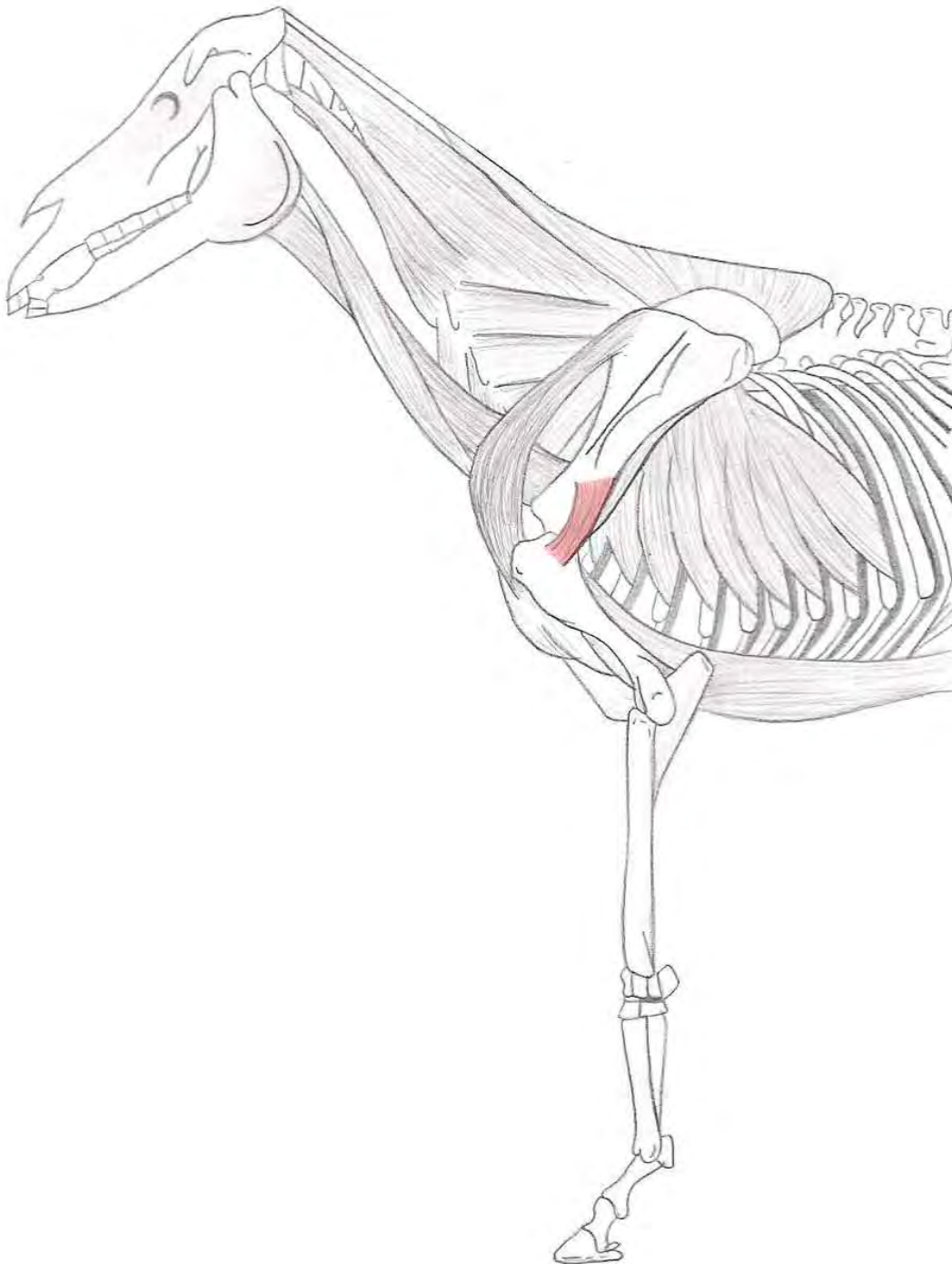
Insertie : Pars cranialis van het tuberculum minus en het pars cranialis van het tuberculum majus



M. teres major

Origo : Caudale hoek van het schouderblad

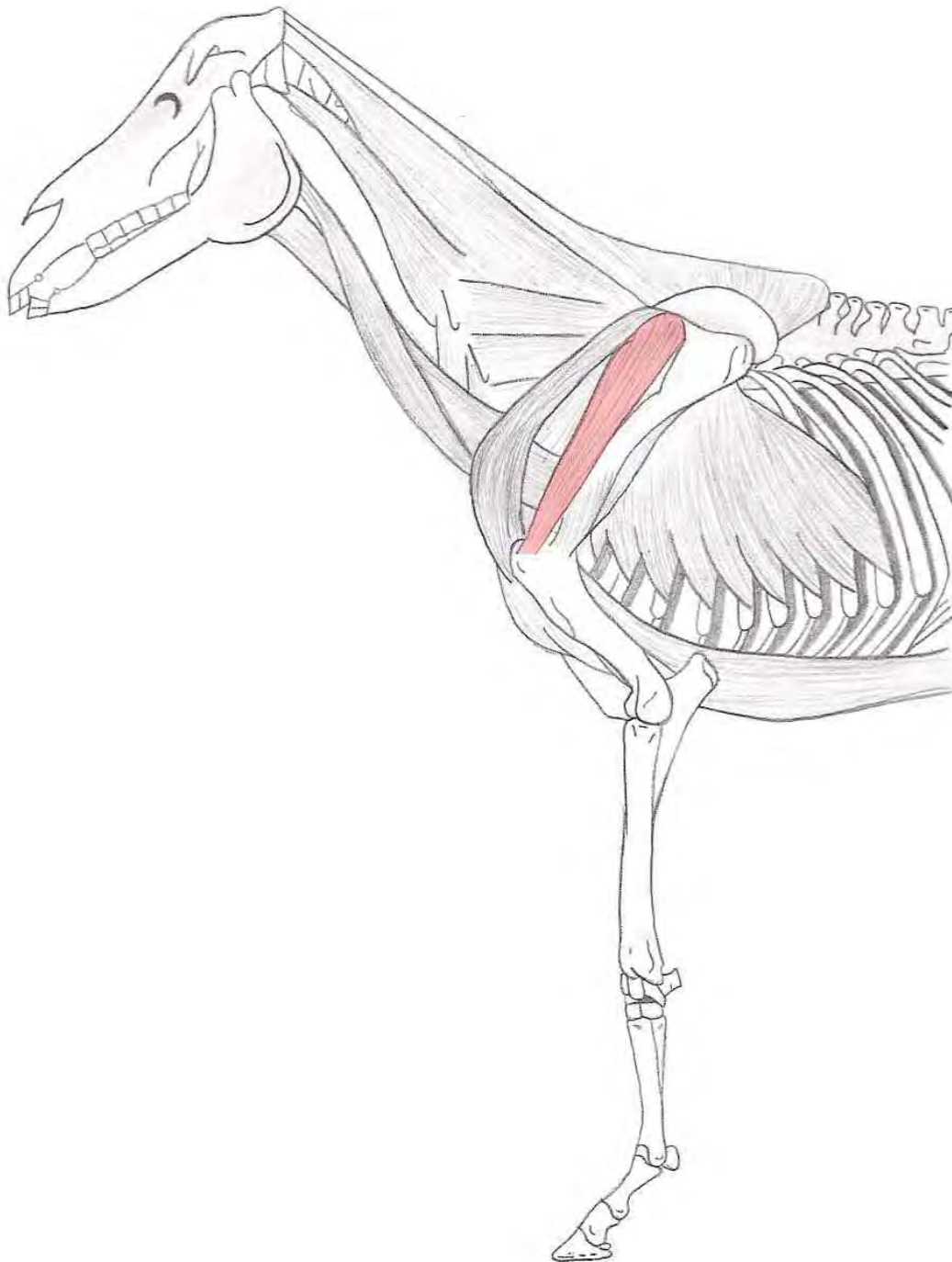
Insertie : Tuberositas teres major van de humerus



M. teres minor

Origo : Achterrand van de scapula

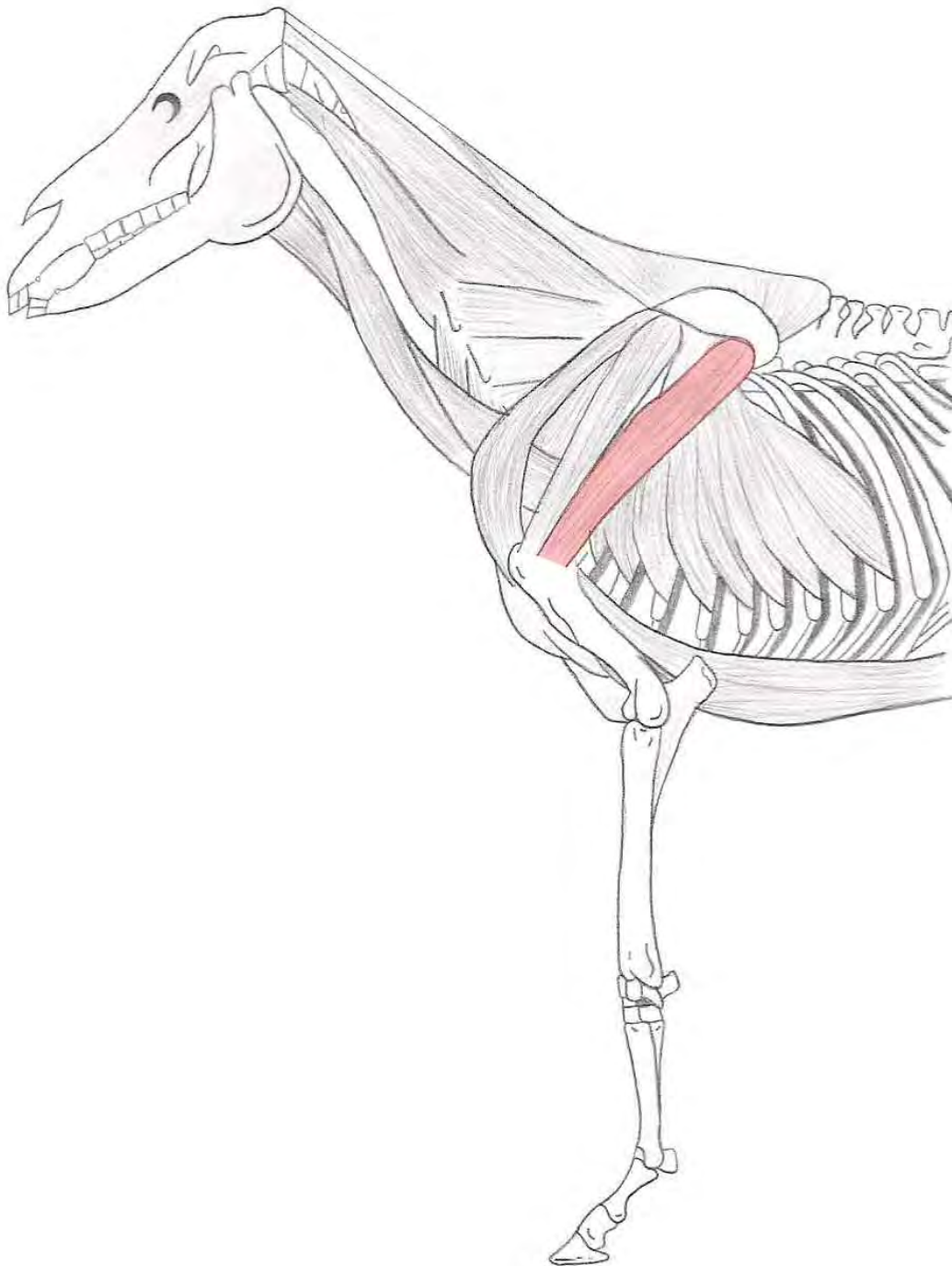
Insertie : Proximaal van de tuberositas deltoidea van de humerus



M. supraspinatus

Origo : Fossa supraspinata en spina scapulae

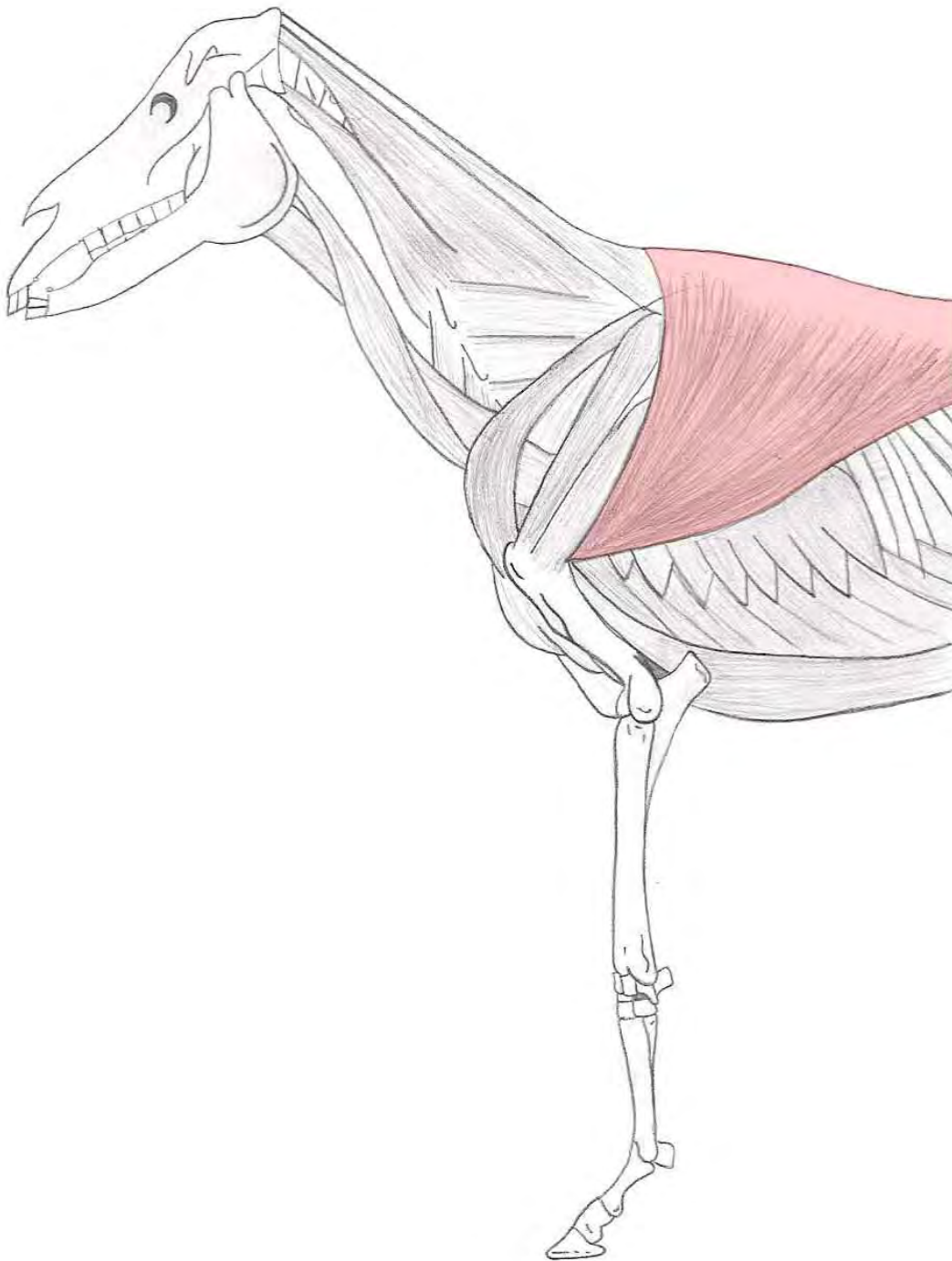
Insertie : Door middel van twee schenkels op het pars cranialis van
zowel het tuberculum majus als minus



M. infraspinatus

Origo : Fossa infraspinata en spina scapulae

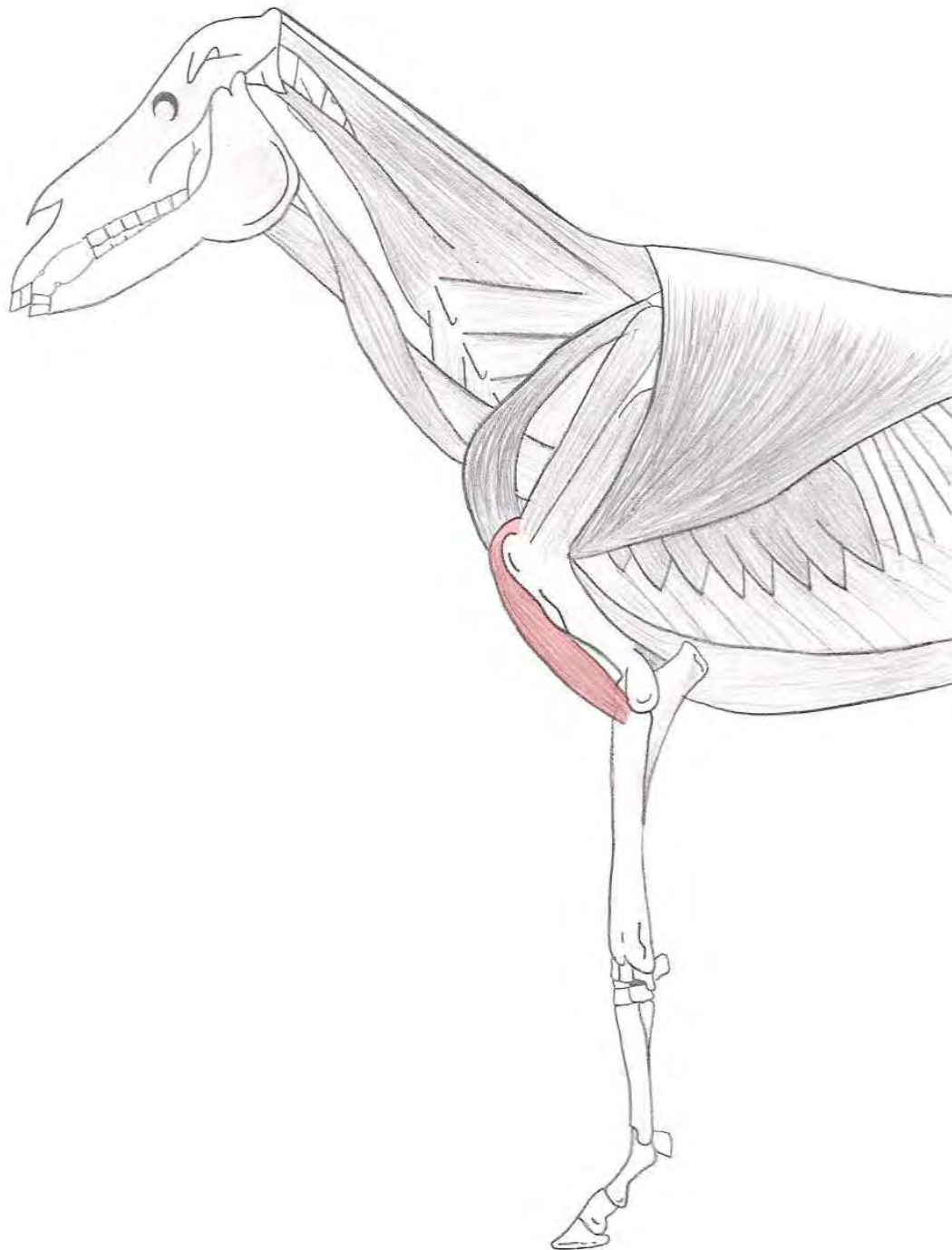
Insertie : Pars caudalis van het tuberculum majus



M. latissimus dorsi

Origo : Fascia lumbodorsalis en ligamentum supraspinale van de derde borstwervel tot en met de laatste lendewervel

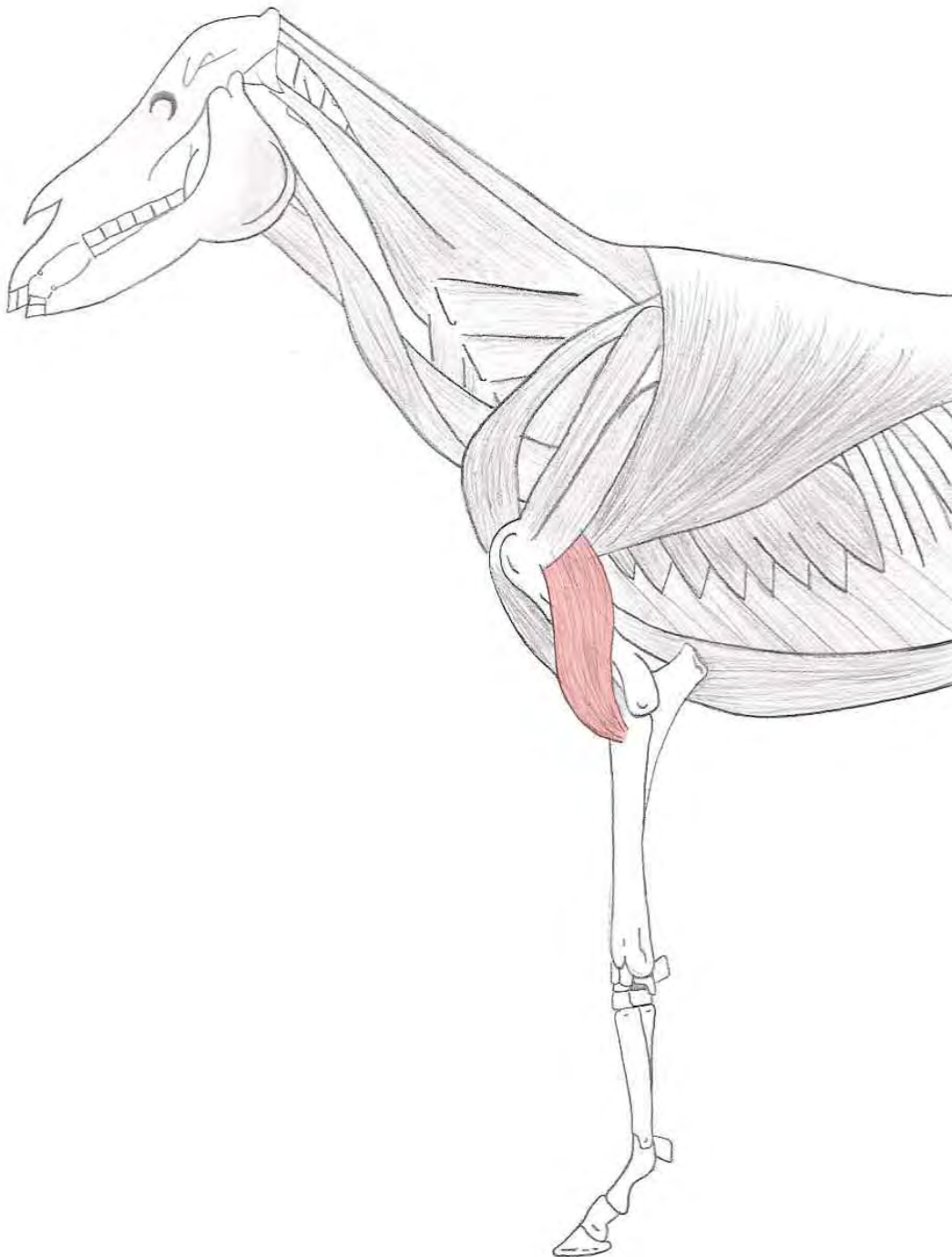
Insertie : Mediaal aan het tuberositas teres major



M. biceps brachii

Origo : Tuberculum supraglenoidale

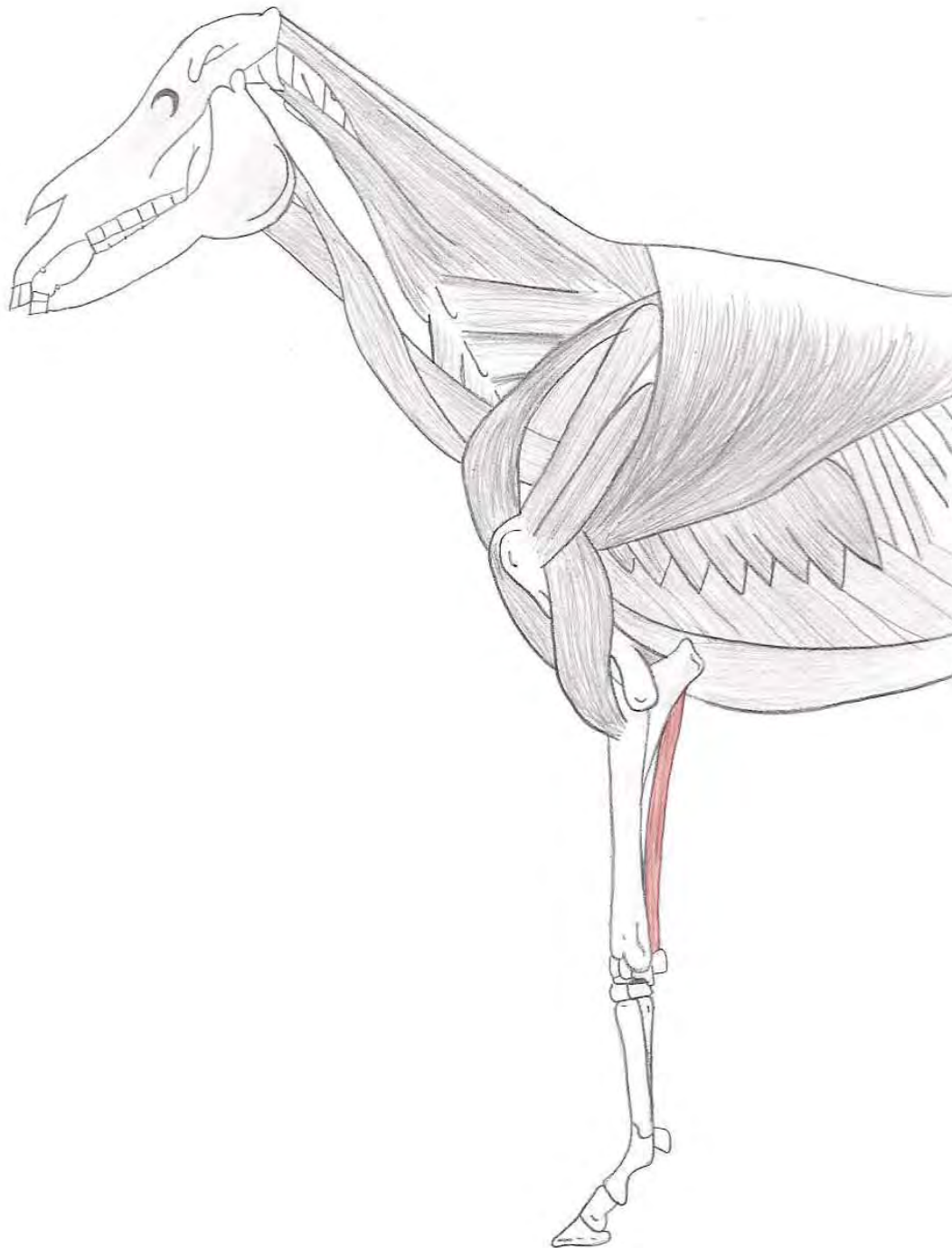
Insertie : Proximaal aan de radius



M. brachialis

Origo : Caudoproximaal aan de humerus

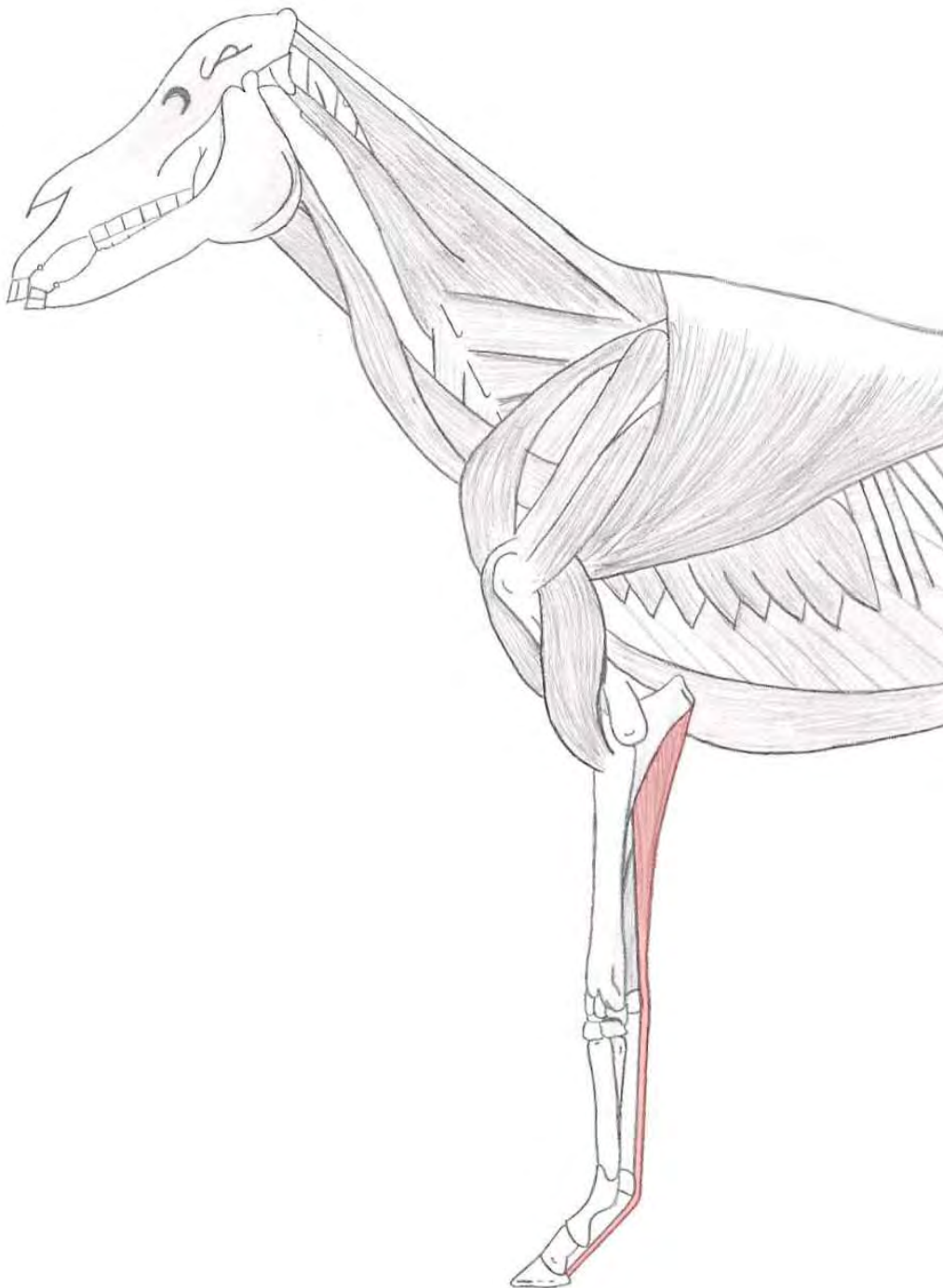
Insertie : Proximaal en mediaal van de radius



M. flexor carpi ulnaris

Origo : - Caput humerale → Epicondylus medialis van de humerus
 - Caput ulnaire → Mediale zijde olecranon

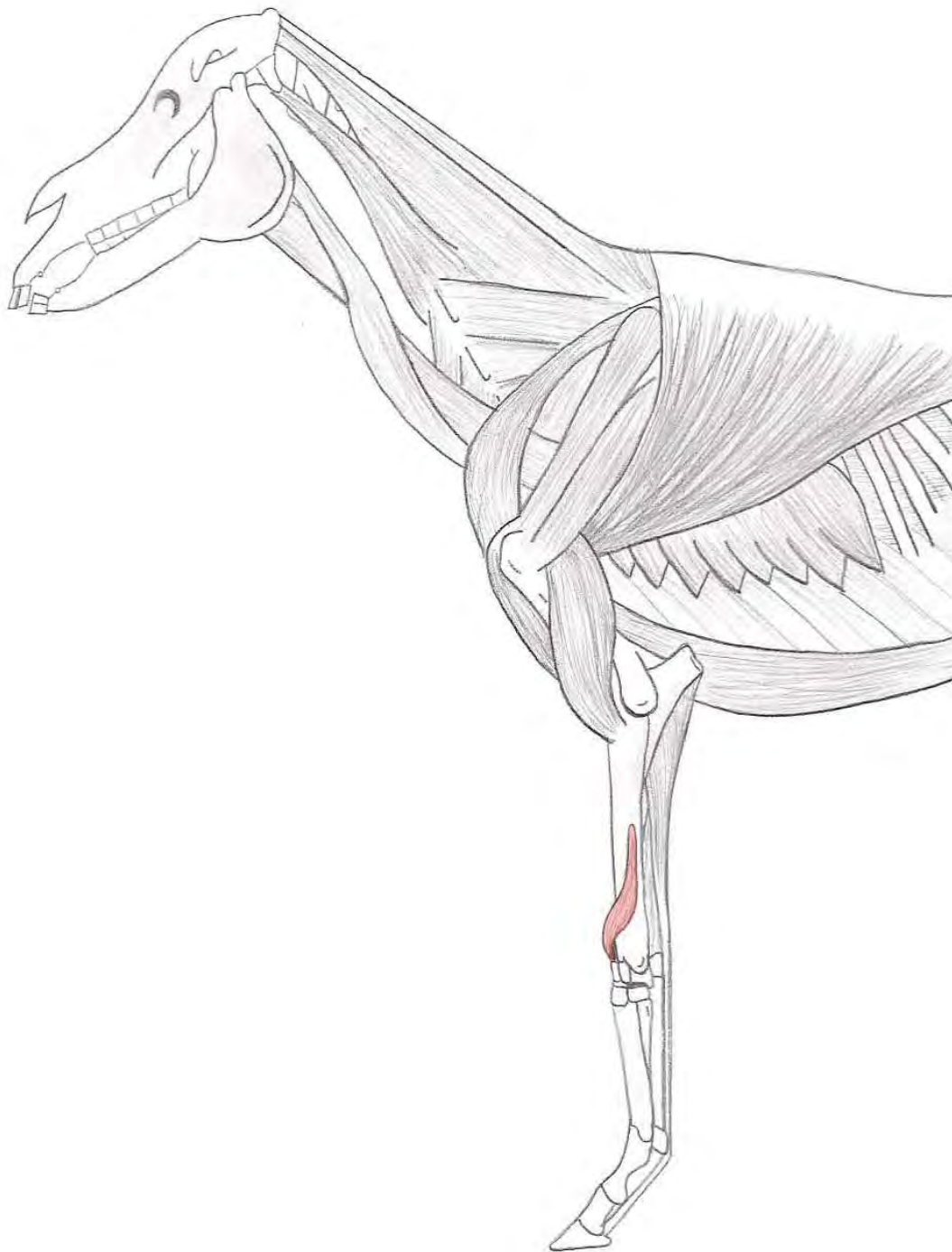
Insertie : Os carpi accessorium



M. flexor digitalis profundus

Origo : - Caput humerale → Epicondylus medialis van de humerus
- Caput ulnaire → Mediale zijde olecranon en de caudale zijde van de radius

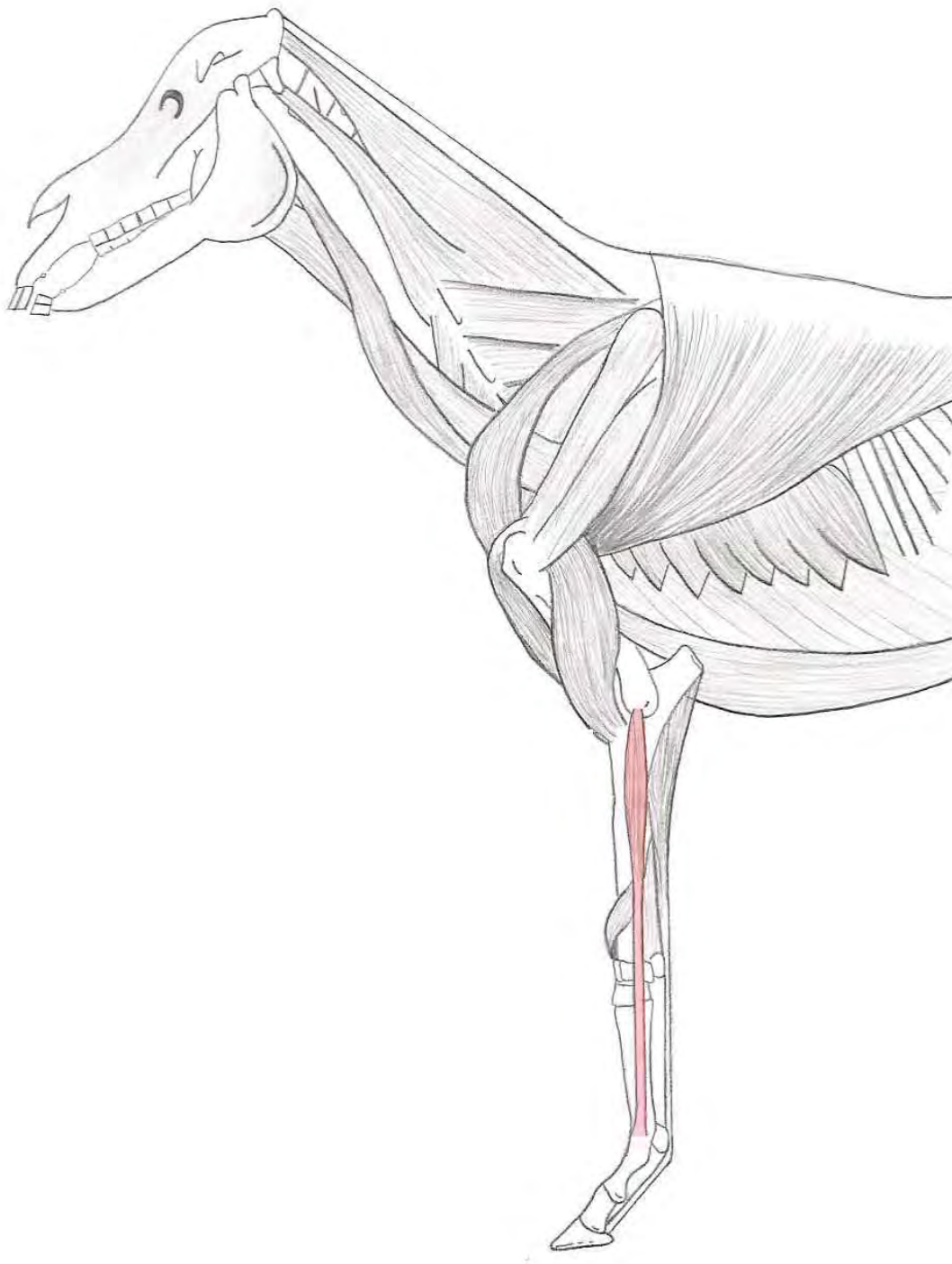
Insertie : Facies flexoria van het hoefbeen (phalanx distalis)



M. extensor carpi obliquus

Origo : Lateraal aan het distale gedeelte van de radius

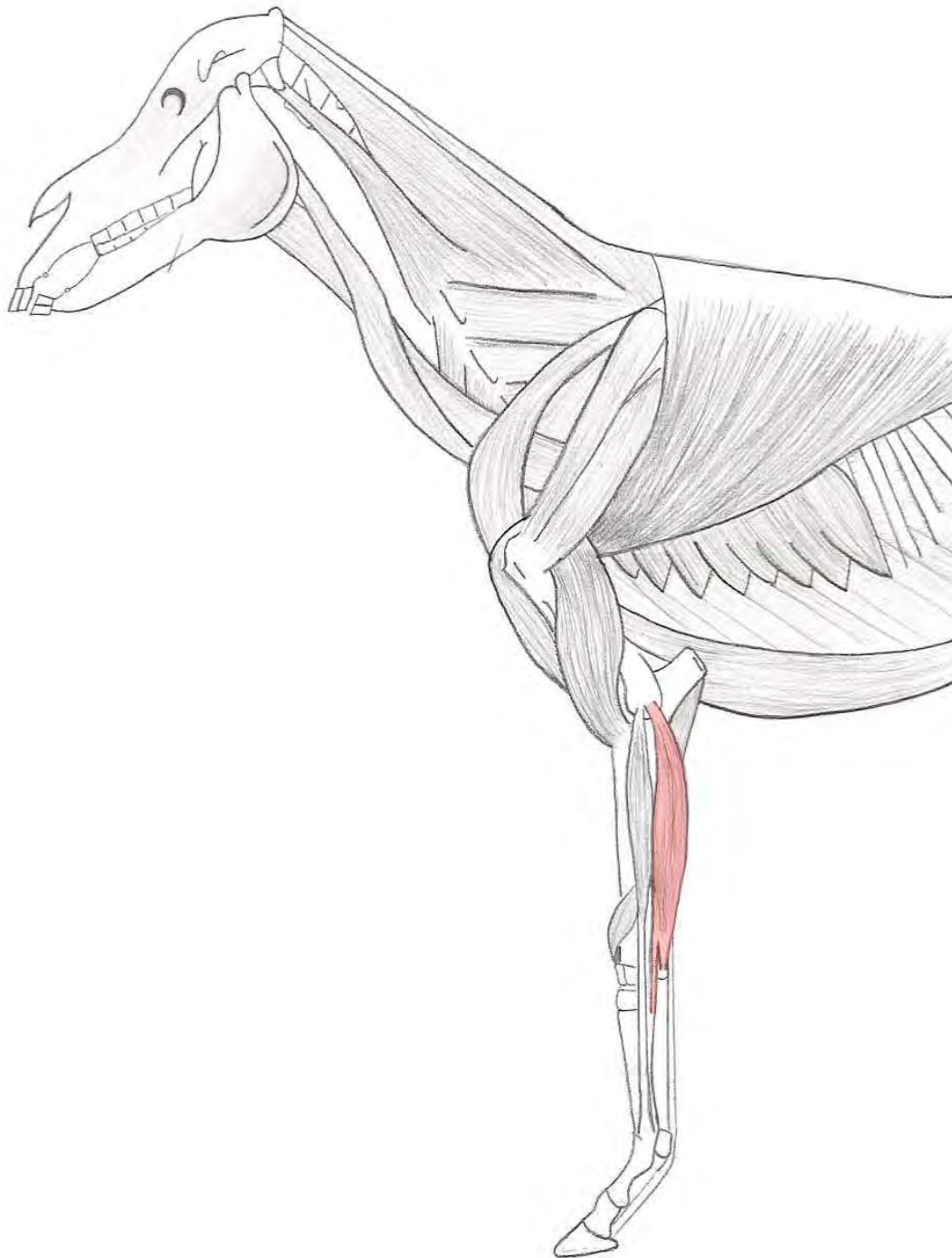
Insertie : Het kopje van het mediale griffelbeen



M. extensor digitalis lateralis

Origo : Ligamentum collaterale laterale van het art. cubiti en aan de laterale bandknobbel van de radius

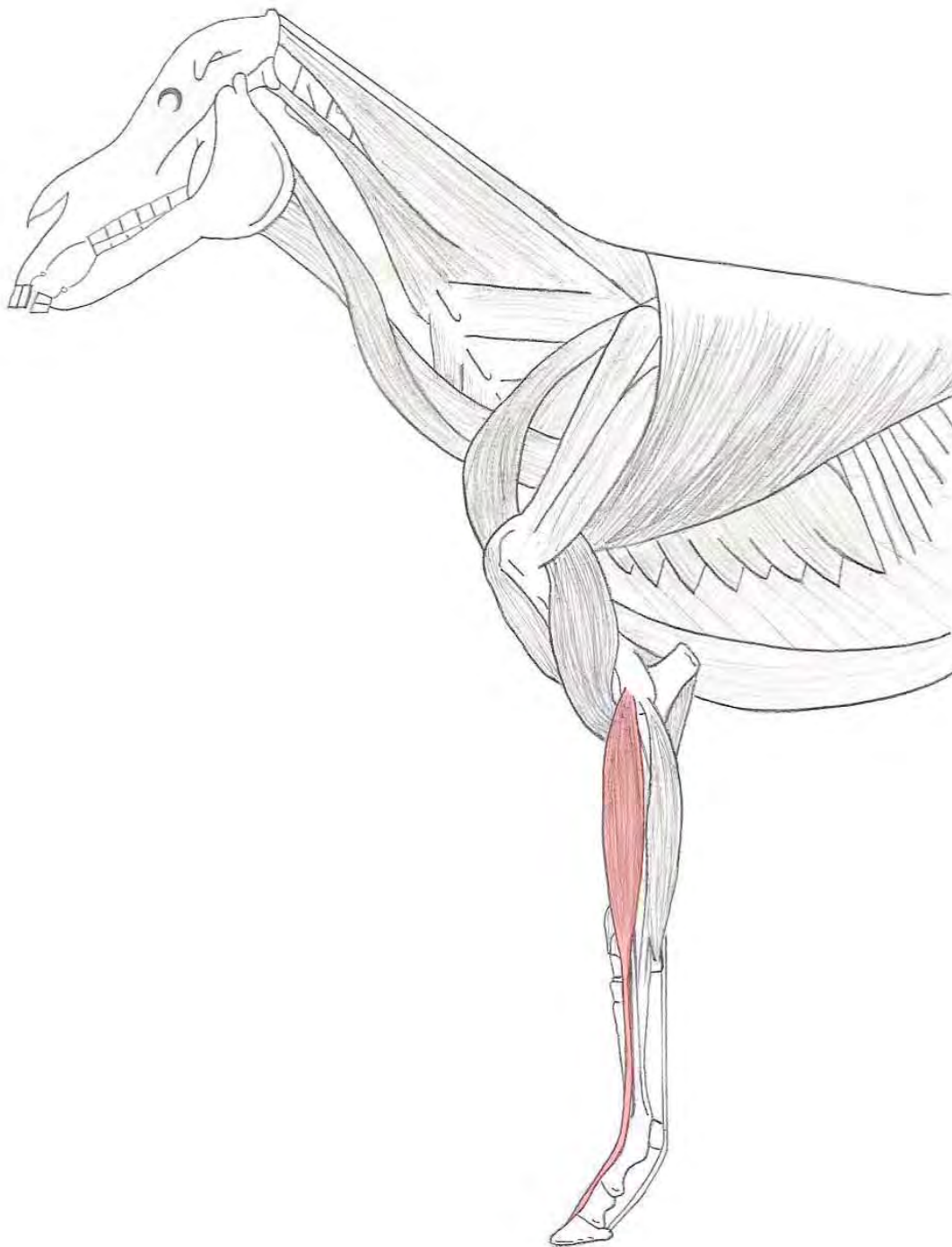
Insertie : Kootbeen (phalanx proximalis)



M. extensor carpi ulnaris

Origo : Ligamentum collaterale laterale van het art. cubiti en aan de epicondylus lateralis van de humerus

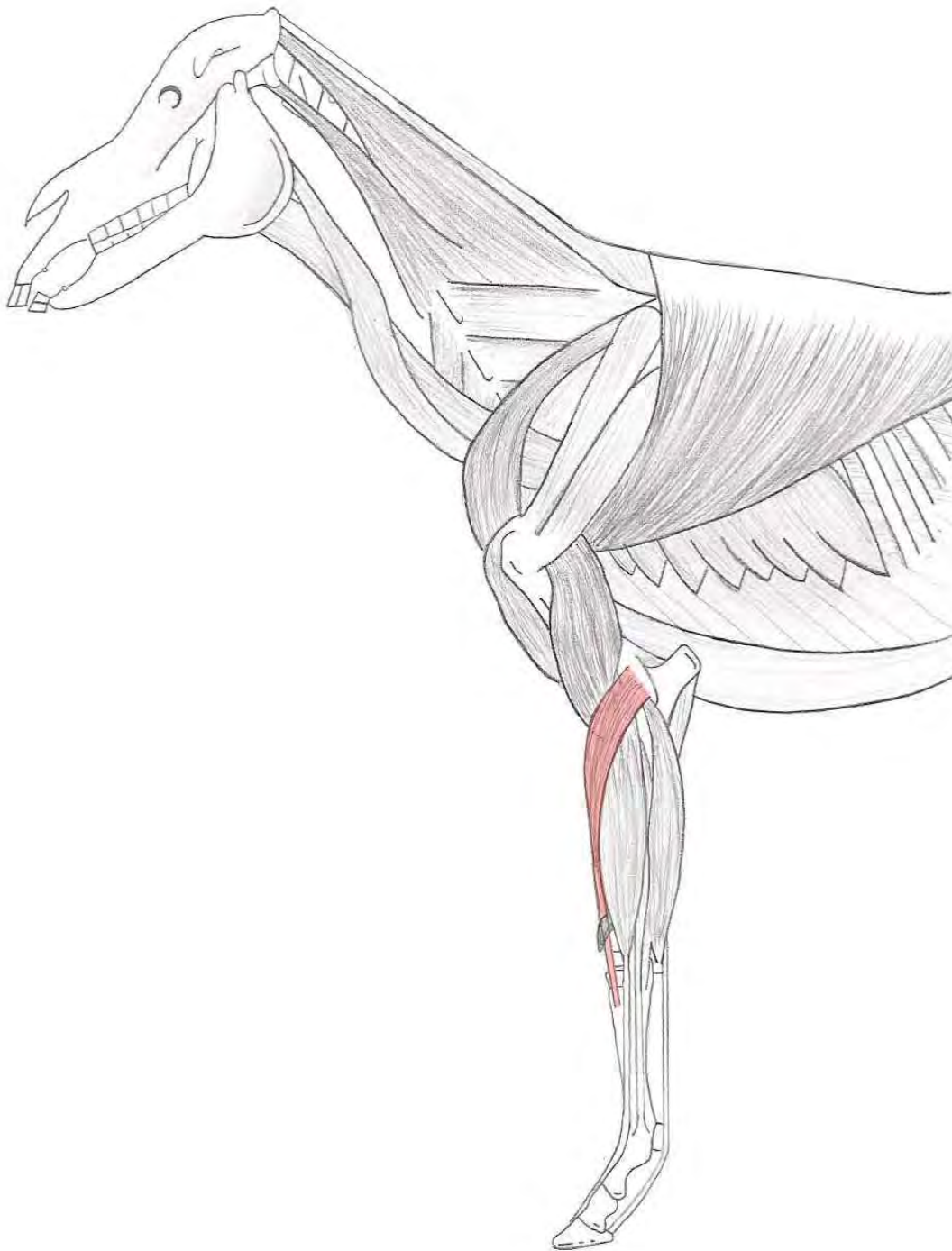
Insertie : Os carpi accessorium en een afsplitsing van de pees op het kopje van het laterale griffelbeen



M. extensor digitalis communis

Origo : Distale einde van de humerus, ligamentum collaterale laterale van het art. cubiti en aan de laterale bandknobbel van de radius

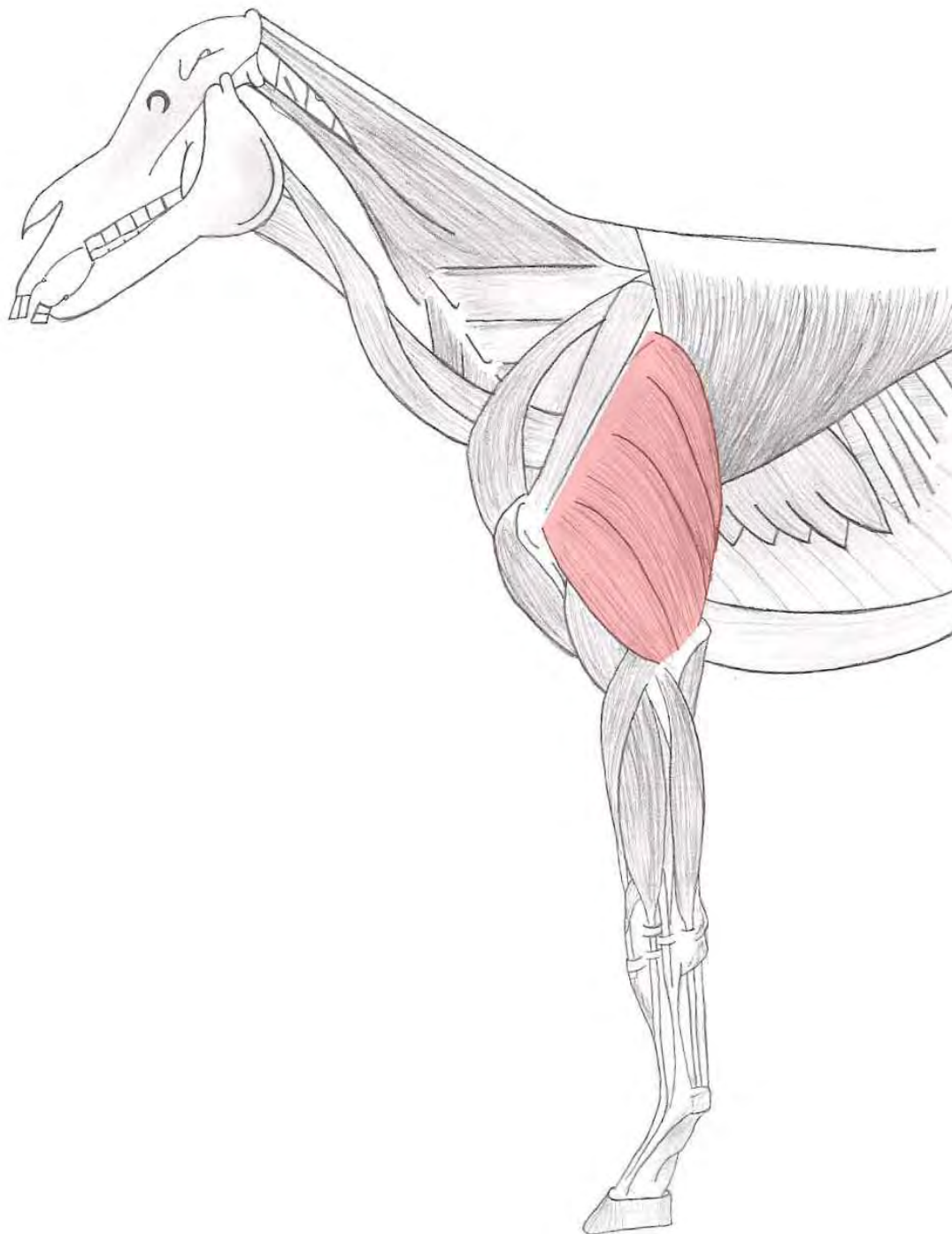
Insertie : Processus extensorius van het hoefbeen (phalanx distalis)



M. extensor carpi radialis

Origo : Crista epicondylus lateralis van de humerus

Insertie : Tuberositas ossis metacarpalis III

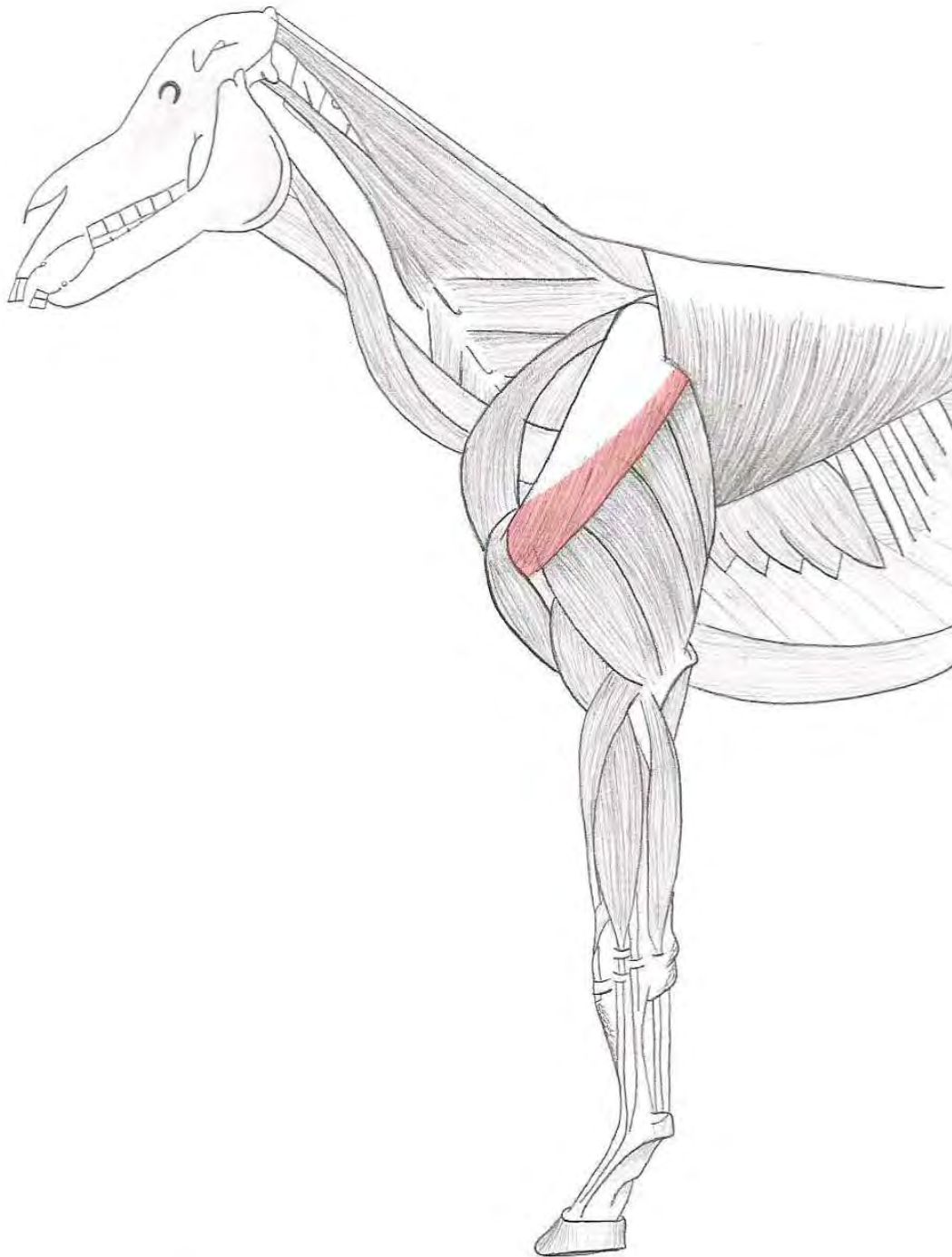


M. triceps brachii

- | | | |
|--------------|---|--|
| <p>Origo</p> | <p>: - Caput longum
- Caput mediale

- Caput laterale</p> | <p>→ Gehele achterrand van de scapula
→ Medio-caudale vlak van de humerus vlakbij de tuberositas teres major
→ Proximaal aan de linea m. tricipitis van de humerus</p> |
|--------------|---|--|

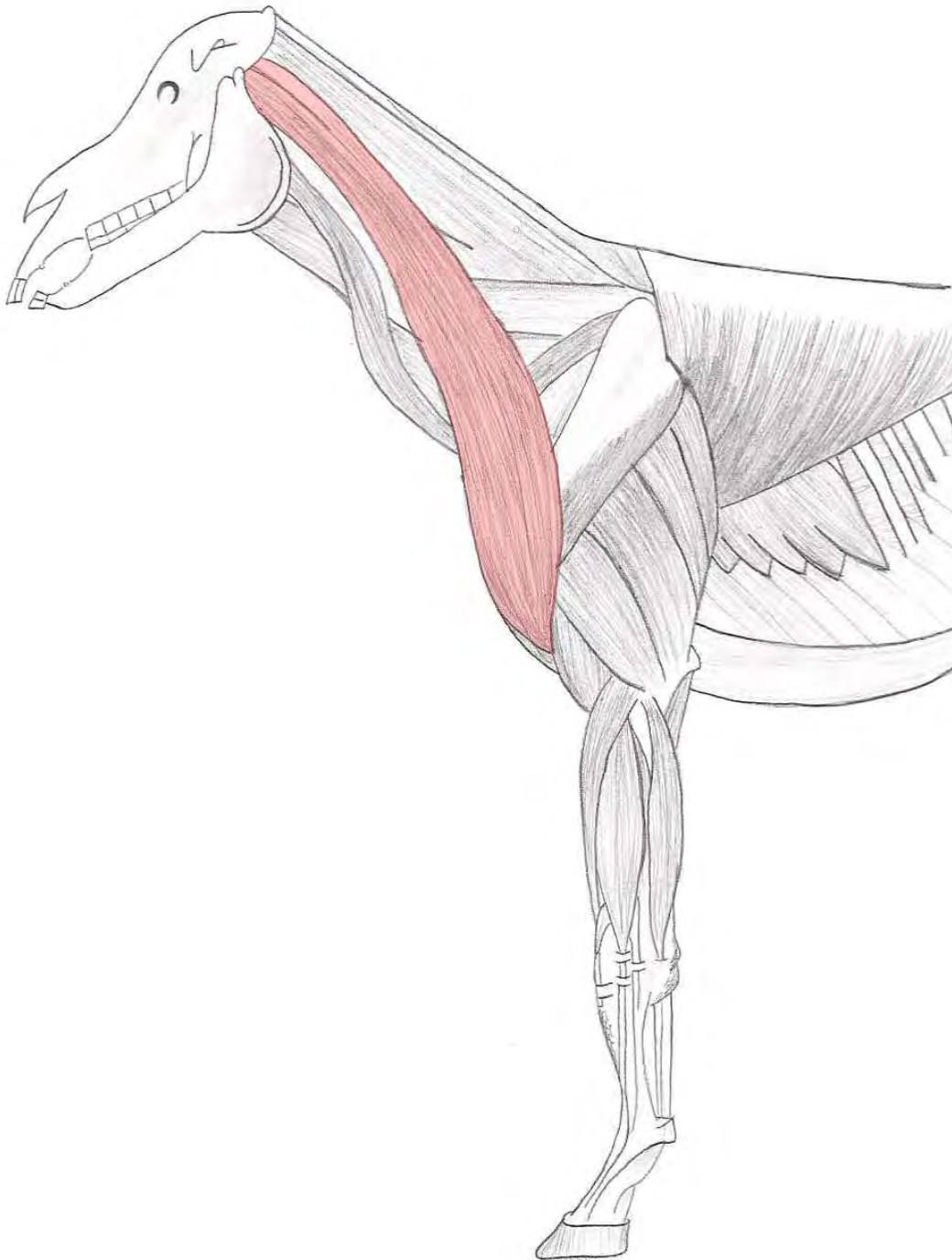
Insertie : Tuber olecrani



M. deltoideus

Origo : Dorsocaudale rand van de scapula en aan de spina scapulae

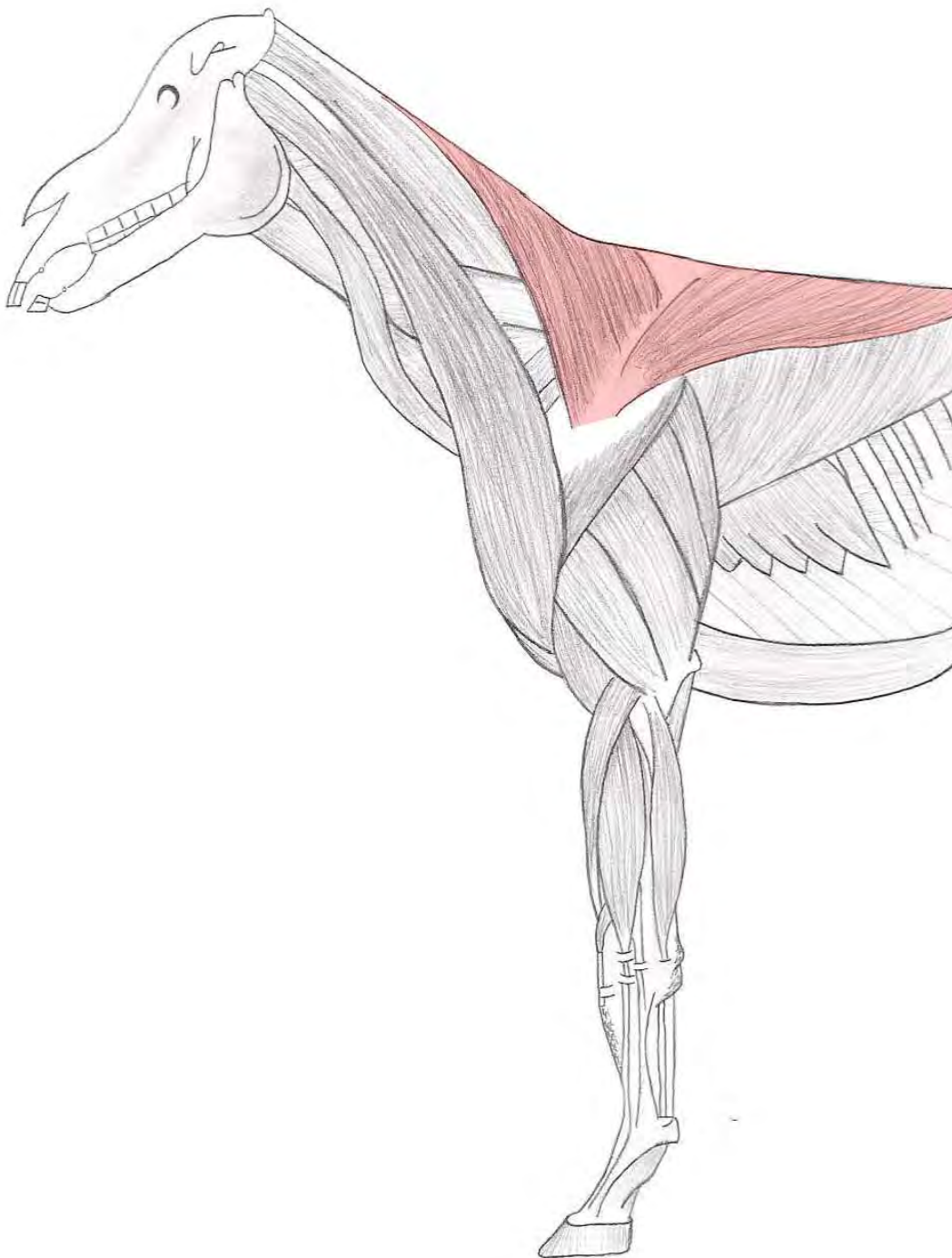
Insertie : Tuberositas deltoidea van de humerus



M. brachiocephalicus

Origo : Processus mastoideus van het rotsbeen van de schedel en de processus transversus van de 2^e tot en met 4^e halswervel

Insertie : Craniale rand van de humerus, distaal van de tuberositas deltoidea



M. trapezius

Origo	: - Cervicaal deel	→ Van C ₂ tot en met C ₇ aan ligamentum nuchae en ligamentum supraspinale
	- Thoracaal deel	→ Van Th ₁ tot en met Th ₁₀ aan ligamentum nuchae en ligamentum supraspinale



Achterhand

Skelet

M. adductor

M. quadratus femoris

Mm. gemelli

M. iliopsoas

M. quadriceps femoris

M. gluteus profundus

M. gluteus accessorius

M. tibialis cranialis

M. peroneus tertius

M. flexor digitalis profundus

M. extensor digitalis lateralis

M. extensor digitalis longus

M. flexor digitalis superficialis

M. gastrocnemius

M. soleus

M. semimembranosus

M. semitendinosus

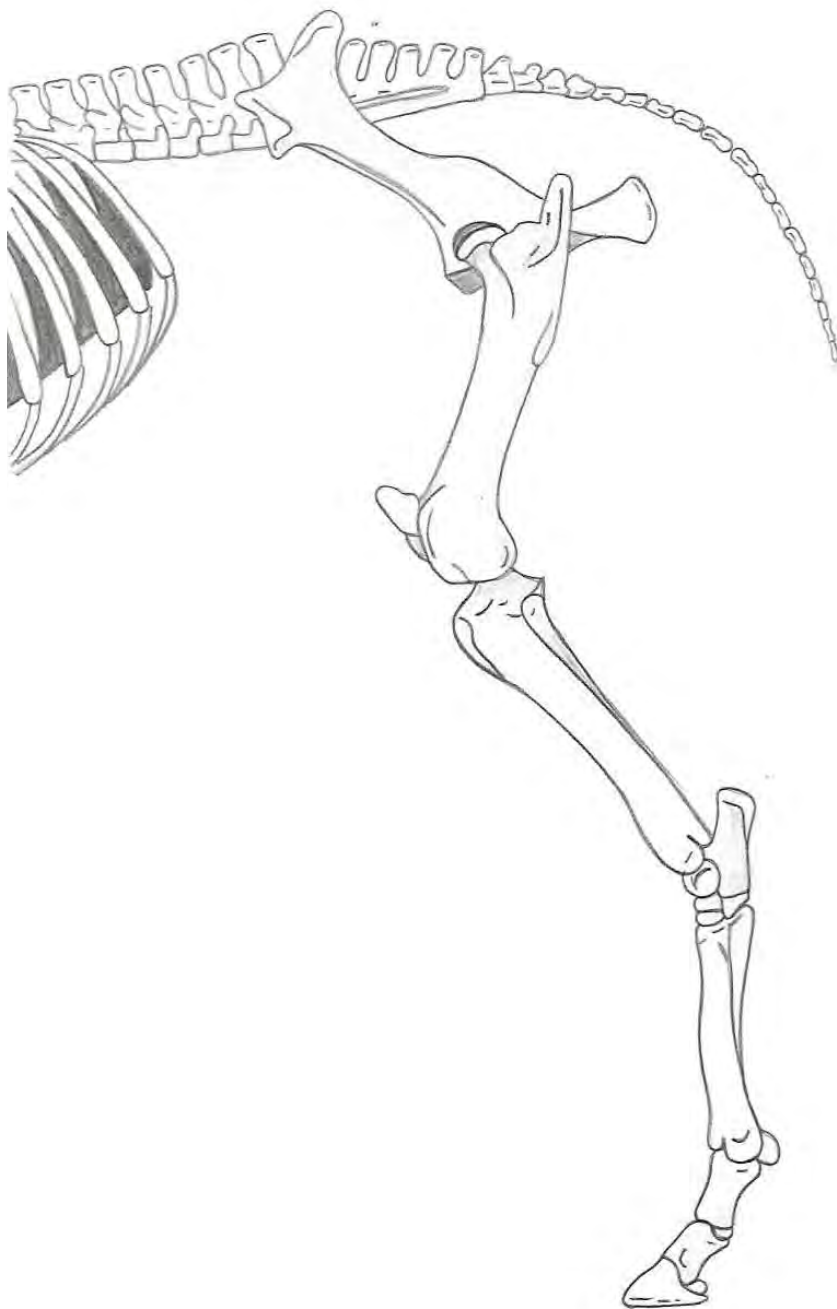
M. gluteus medius

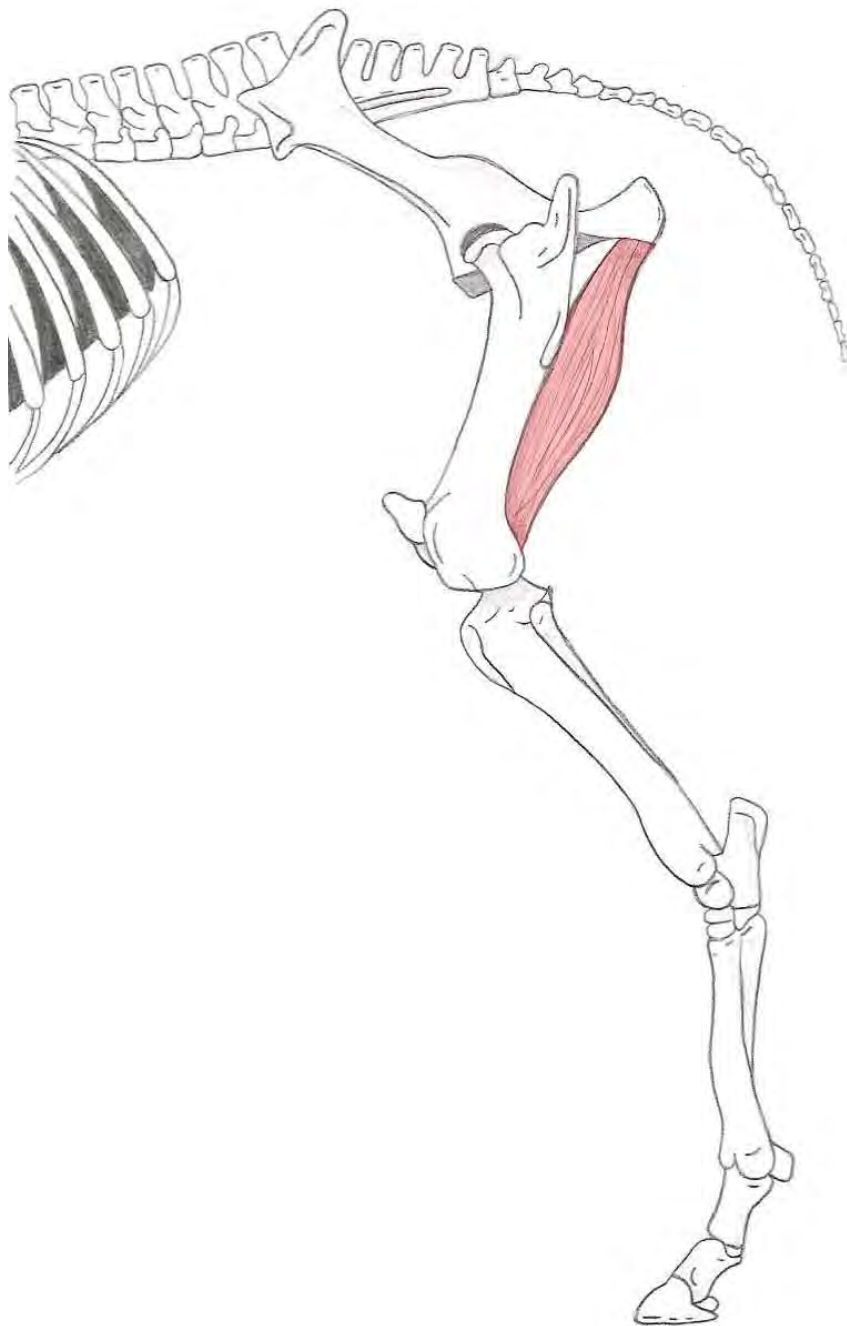
M. gluteus superficialis

M. tensor fasciae latae

M. biceps femoris

Lichaam

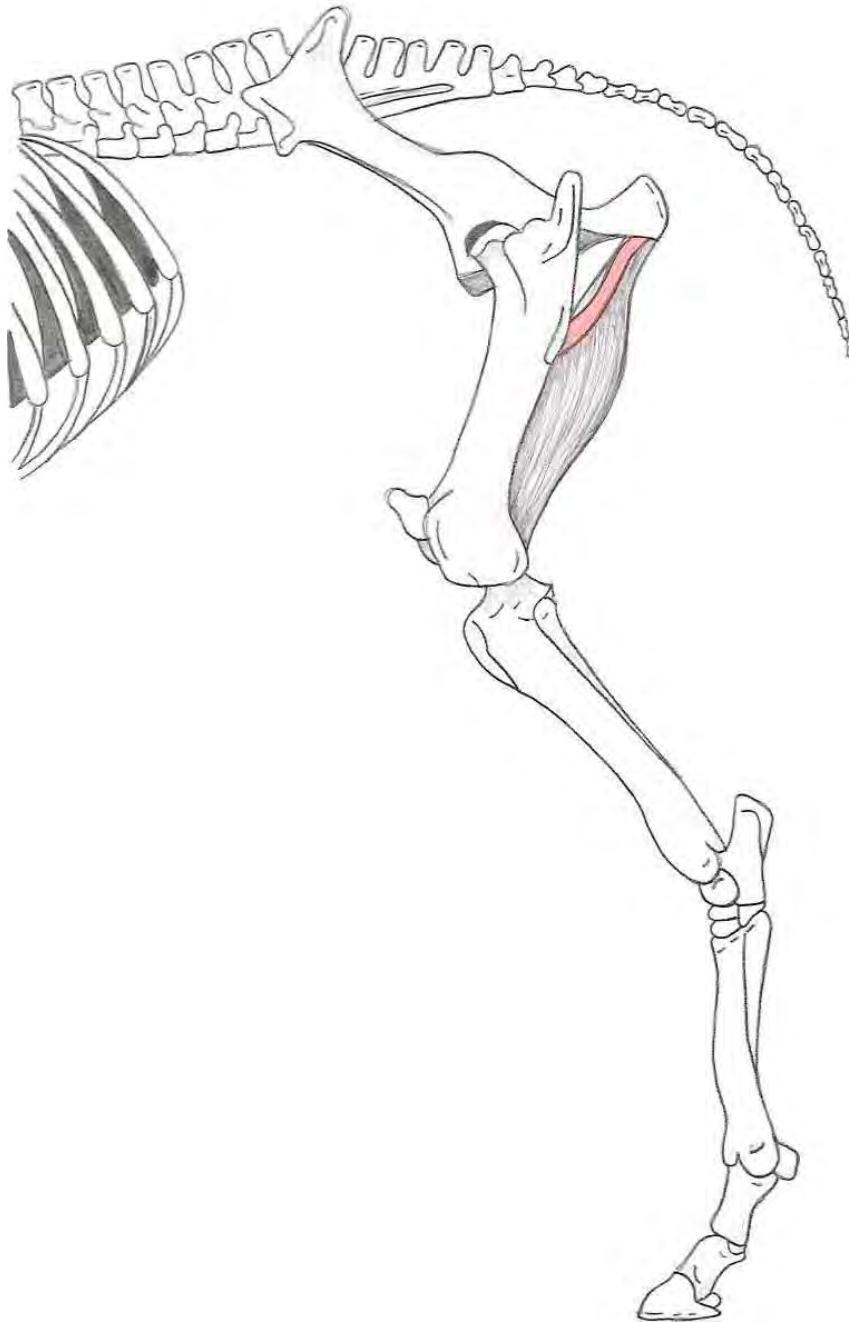




M. adductor

Origo : Ventraal aan de symphysis pelvina

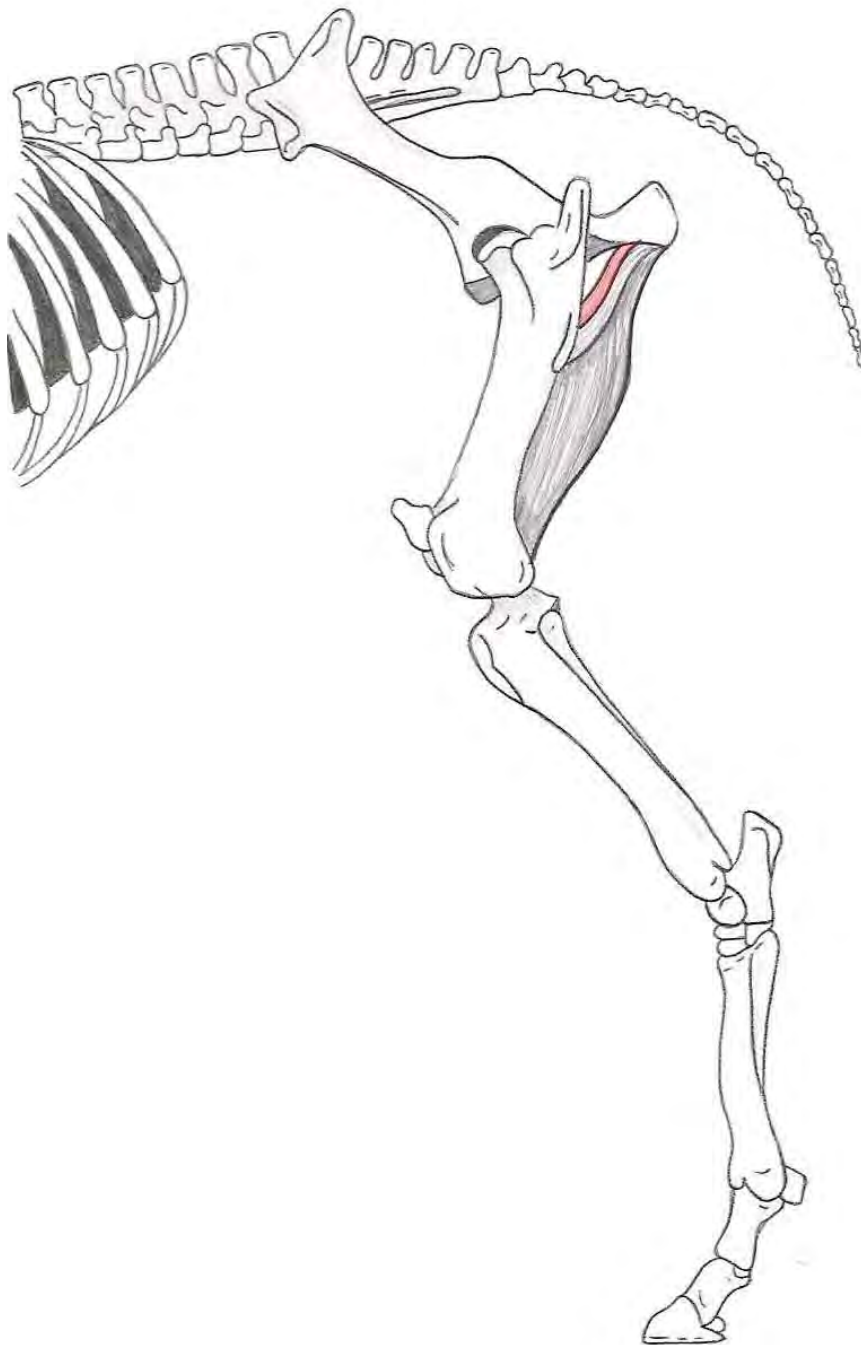
Insertie : Caudale en mediale zijde van het femur



M. quadratus femoris

Origo : Ventrocaudaal aan het bekken

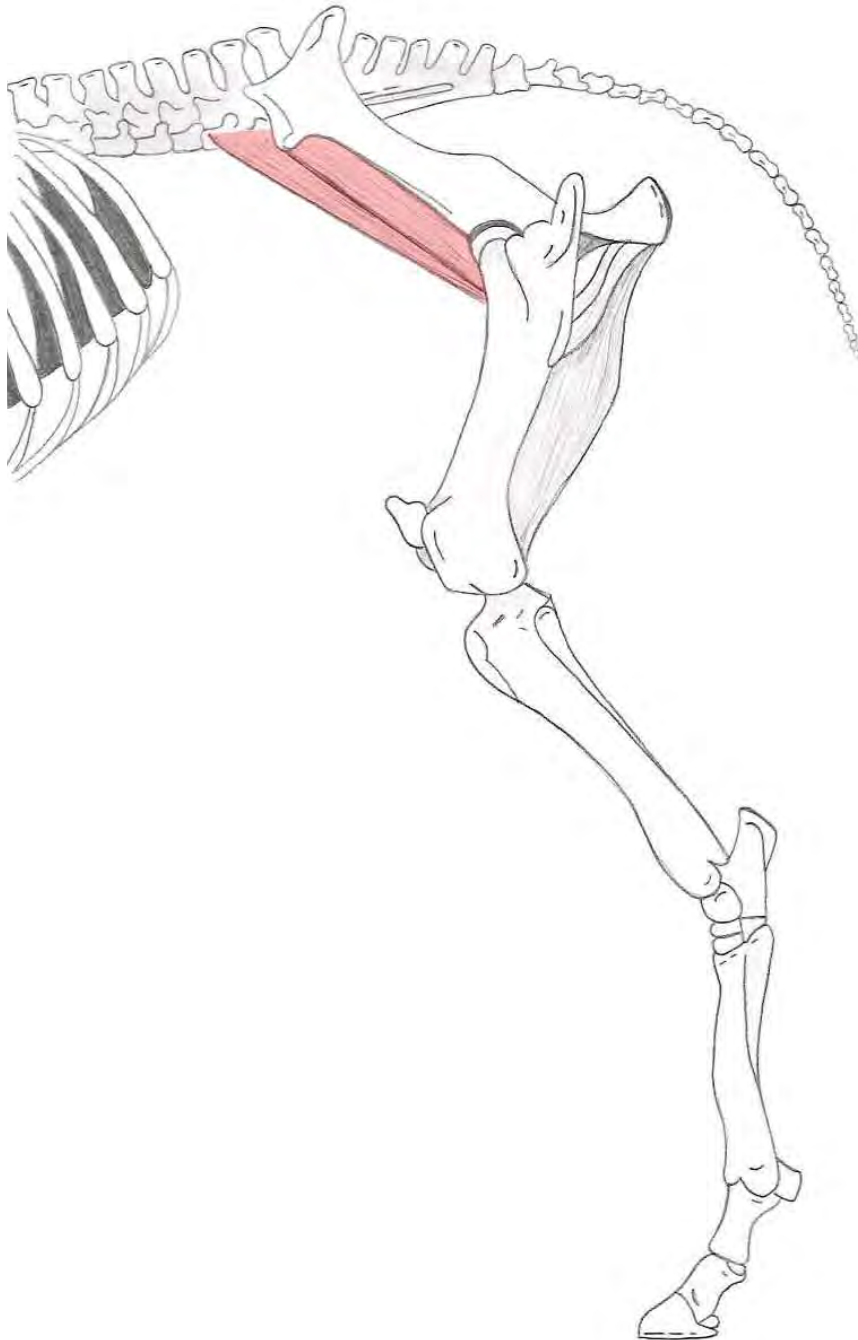
Insertie : Caudale vlak van het femur, ter hoogte van de trochanter minor



Mm. gemelli

Origo : Lateraal aan het bekken, ventraal van het foramen ischiadicum minus

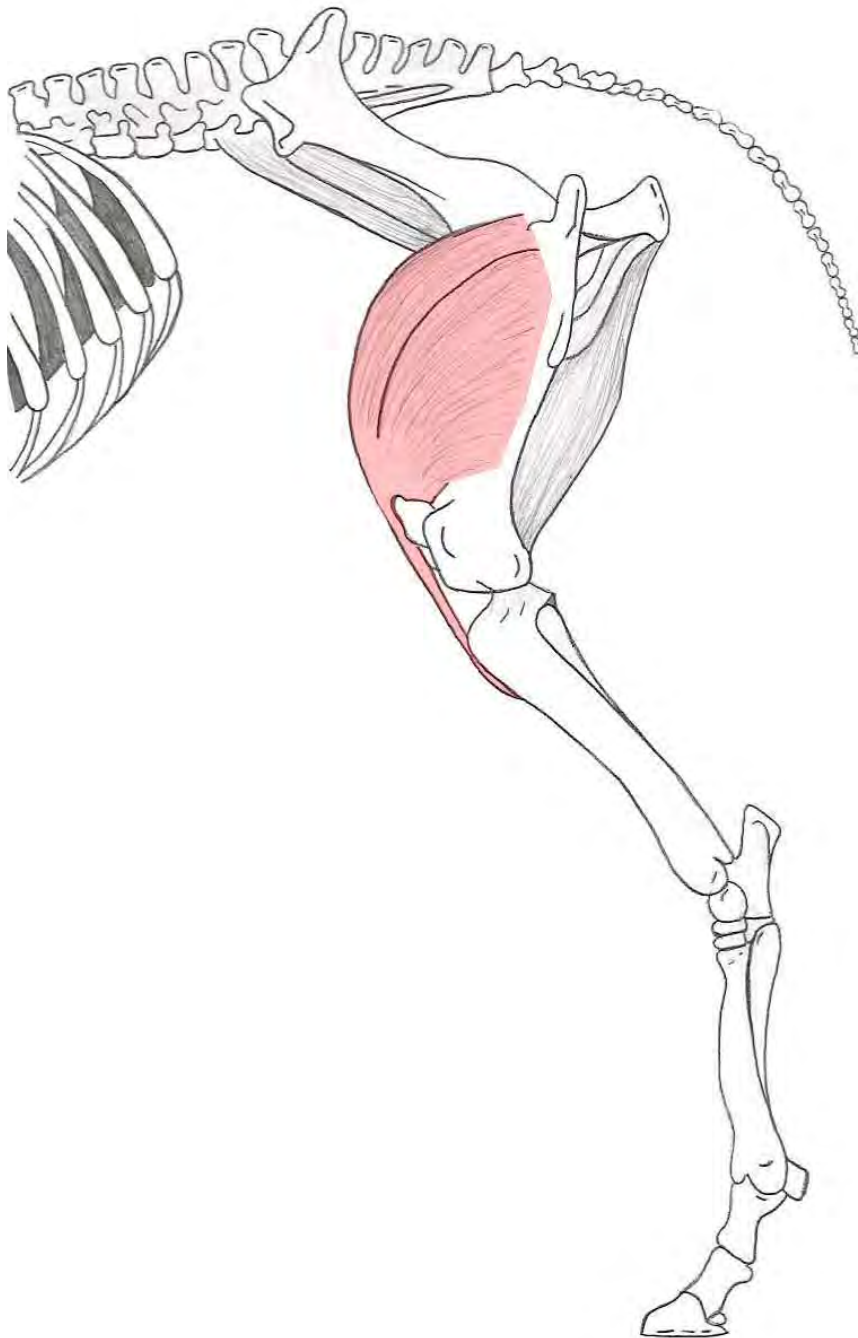
Insertie : Fossa trochanterica van het femur



M. iliopsoas

Origo : - M. psoas major → Ventraal aan de processus transversus van de lendewervels
- M. iliacus → Ventrale zijde van het os ilium

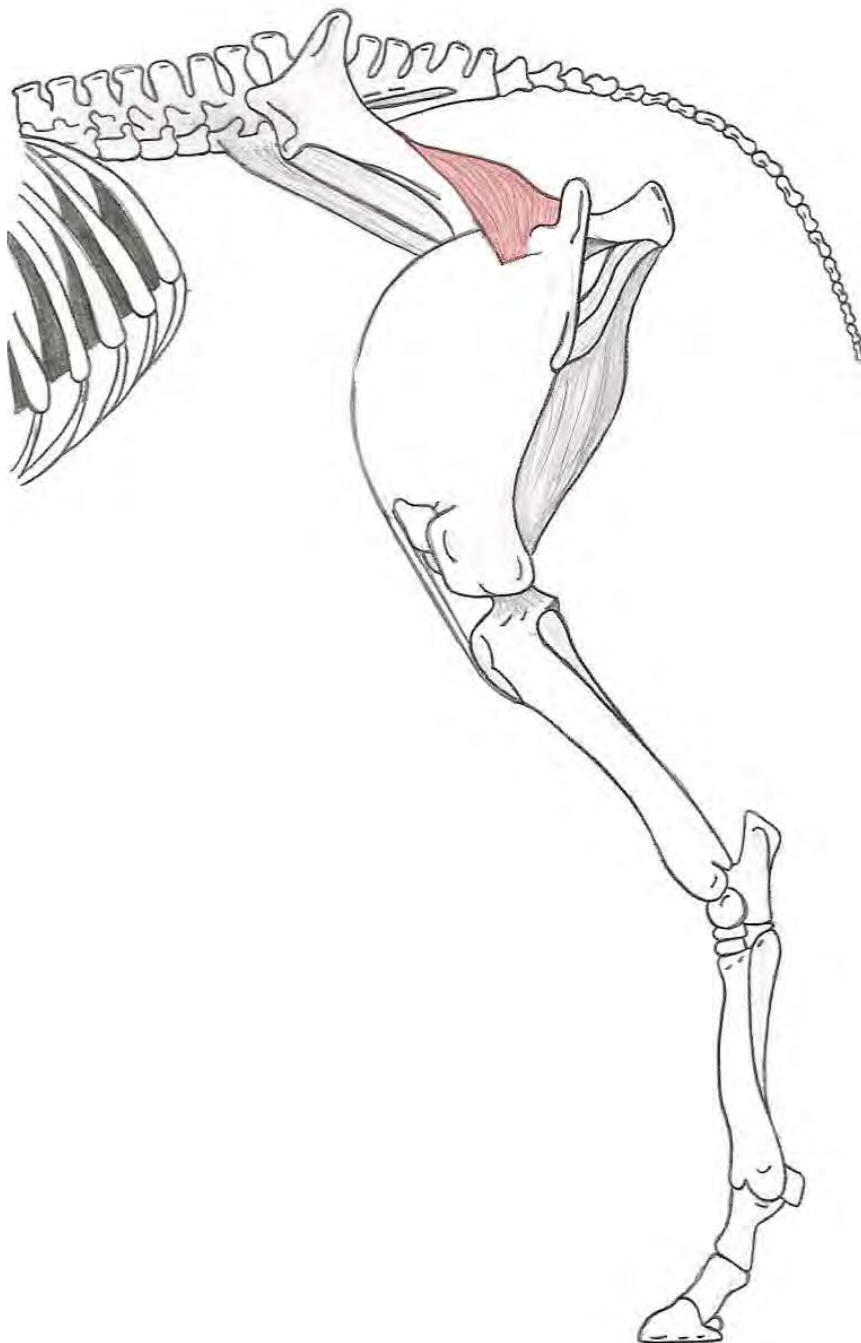
Insertie : Trochanter minor van het femur



M. quadriceps femoris

Origo : - Rectus femoris → Craniaal van het acetabulum
 - Caput mediale → Craniolaterale zijde van het femur
 - Caput intermedius → Craniale zijde van het femur
 - Caput laterale → Craniomediale zijde van het femur

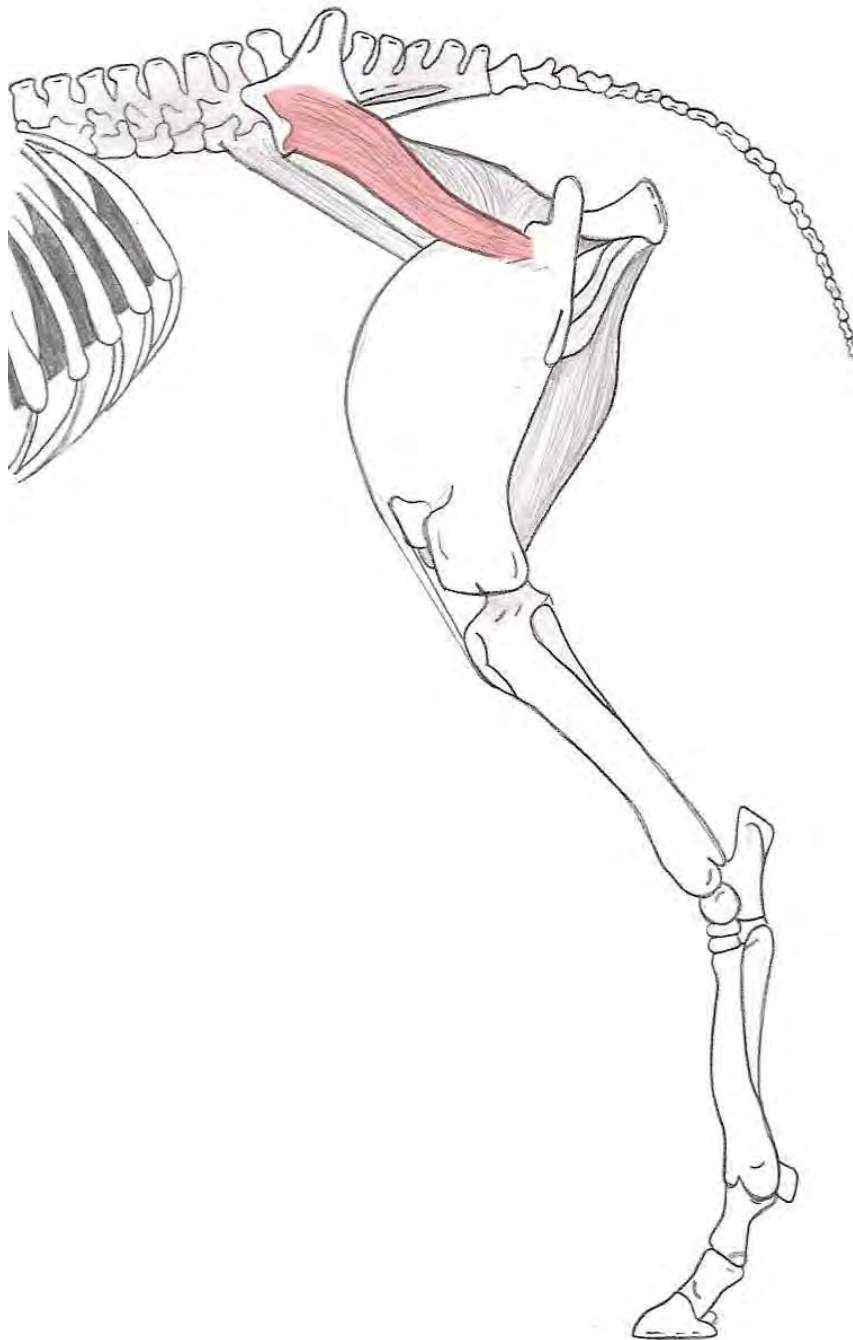
Insertie : Via het ligamentum patellae aan de tuberositas
 tibiae



M. gluteus profundus

Origo : Spina ischiadica van het bekken

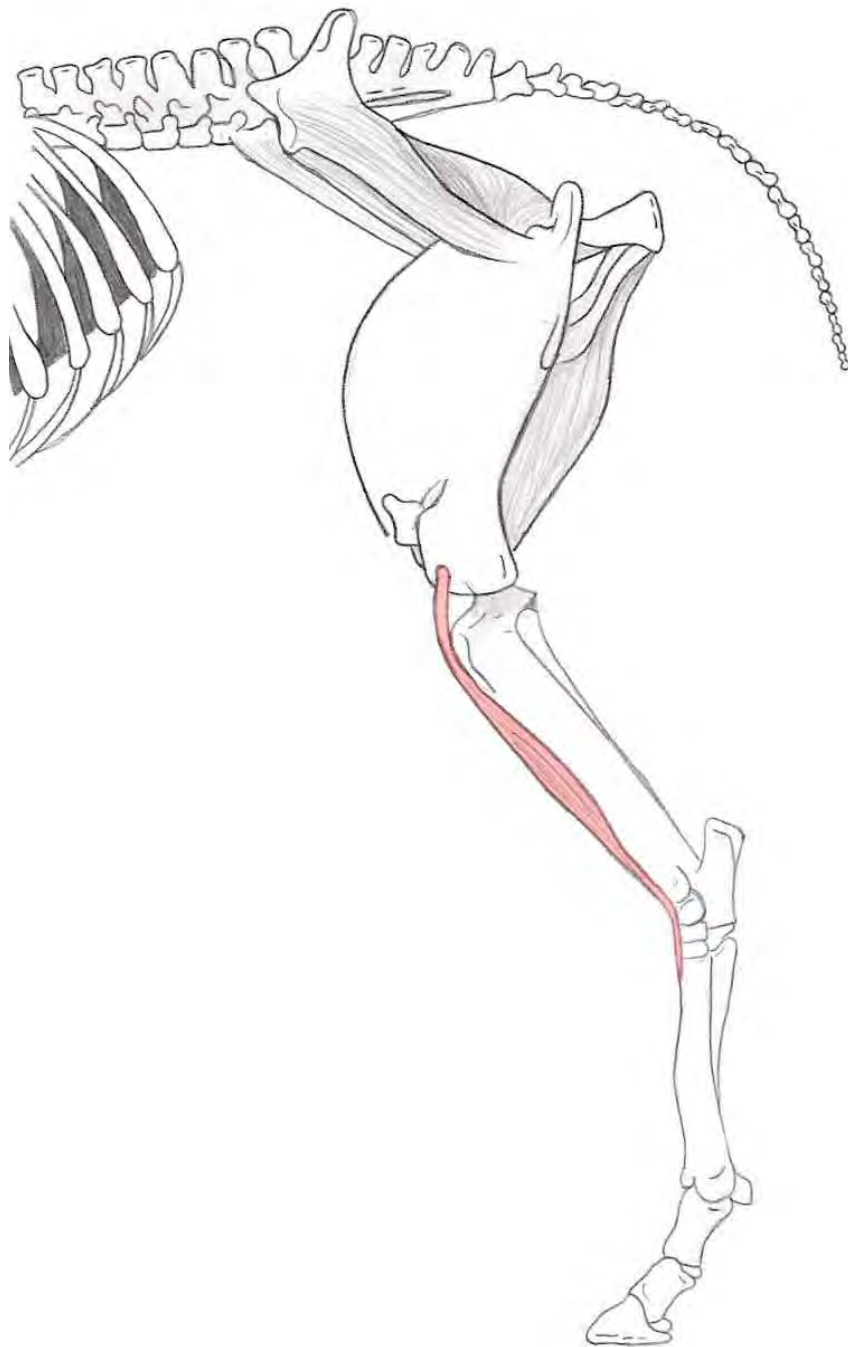
Insertie : Mediale zijde van de trochanter minor pars cranialis van het femur



M. gluteus accessorius

Origo : M. gluteus medius

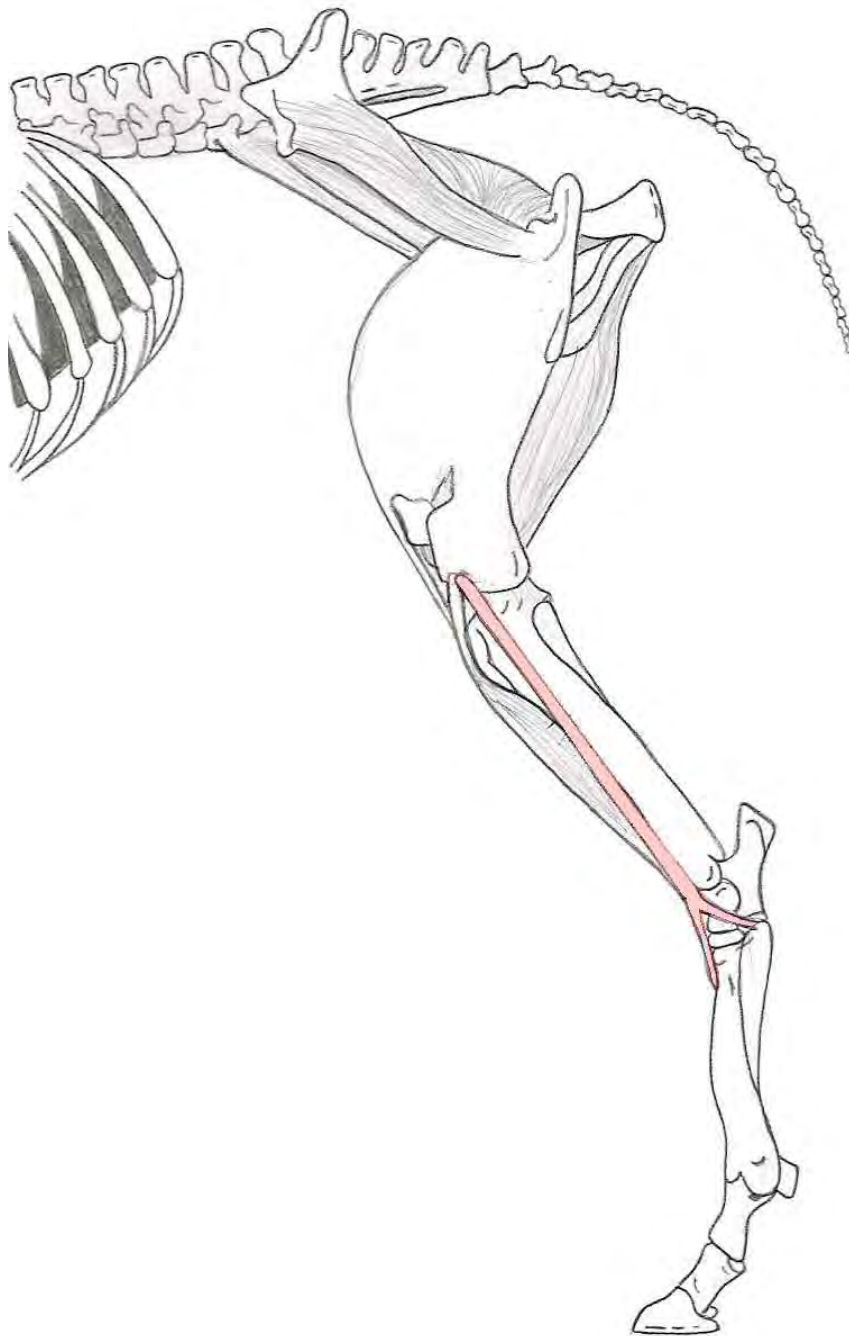
Insertie : Linea intertrochanterica van het femur



M. tibialis cranialis

Origo : Condylus lateralis van het femur en de tuberositas tibiae

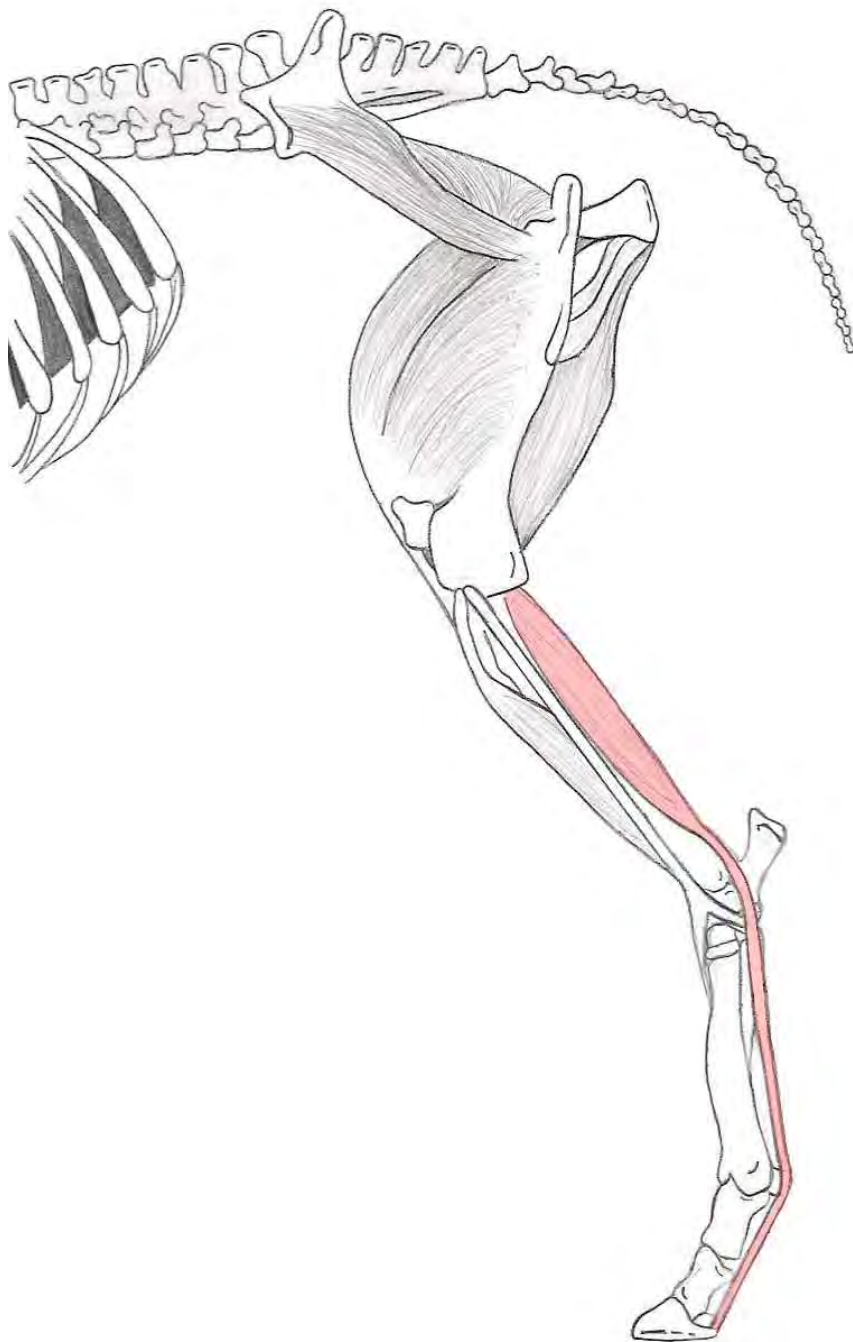
Insertie : - Centrale pees → Proximaal aan metatarsale III
 - Mediale pees → Os tarsale I



M. peroneus tertius

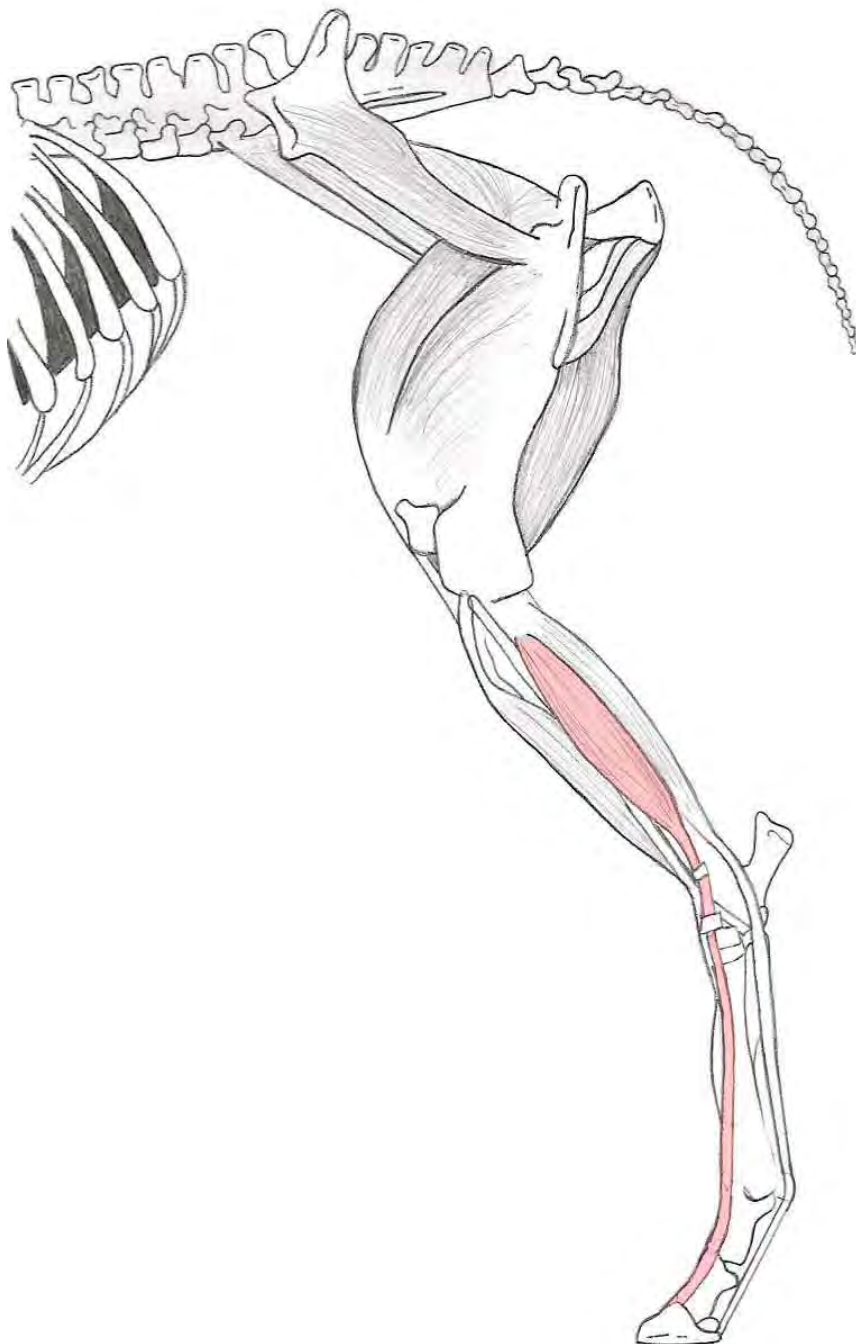Origo : Fossa extensoria distaal aan het femur

Insertie : Laterale zijde van de tarsus en het proximale deel van de metatarsus



M. flexor digitalis profundus

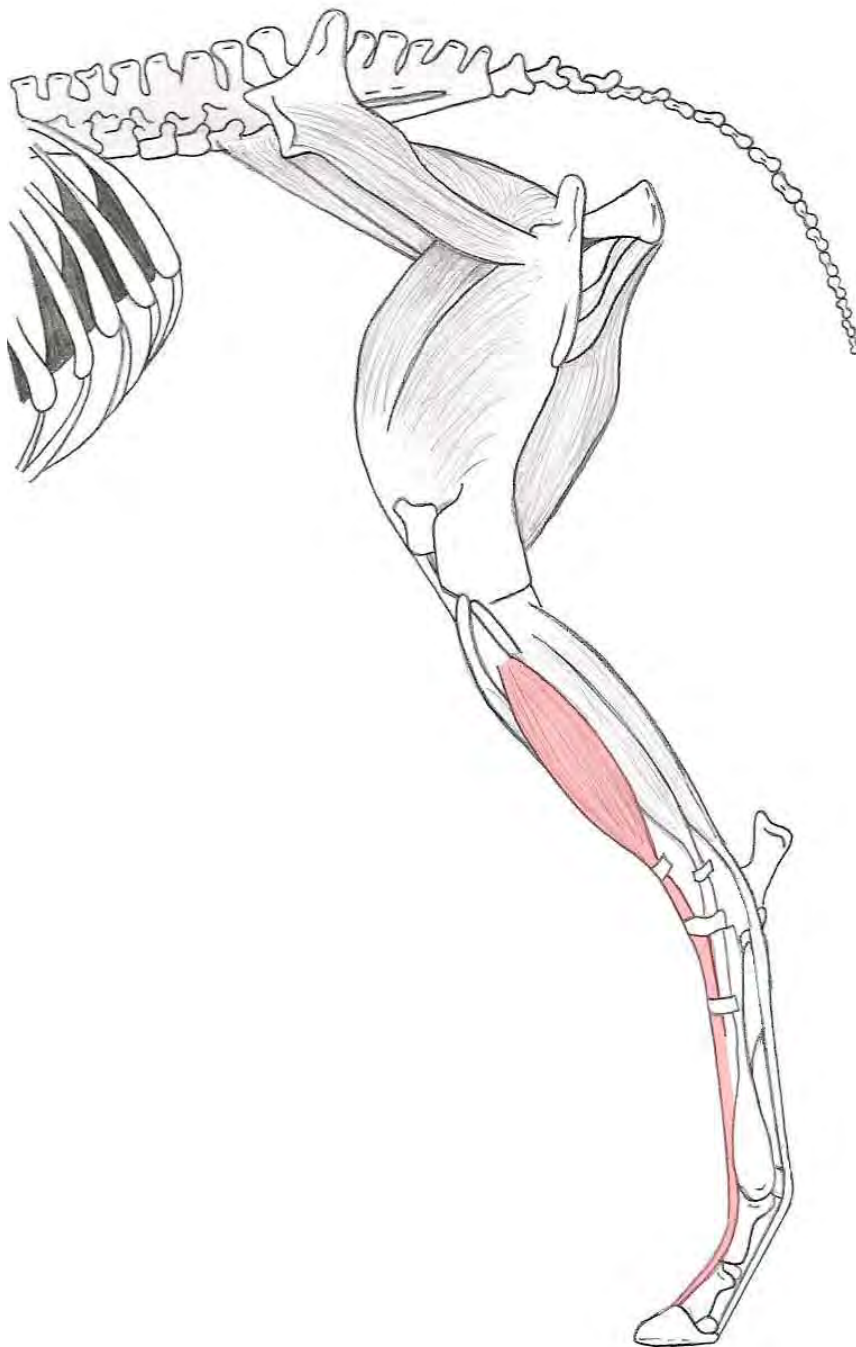Origo : - M. flexor hallucis longus → Lateroplantaire vlak van de tibia en aan de fibula
 - M. tibialis caudalis → condylus lateralis van de tibia
 - M. flexor digitalis longus → bovenrand condylus lateralis van de tibia
 Insertie : Phalanx distalis



M. extensor digitoris lateralis

Origo : Ligamentum collaterale laterale, fibula en aan de laterale rand van de tibia

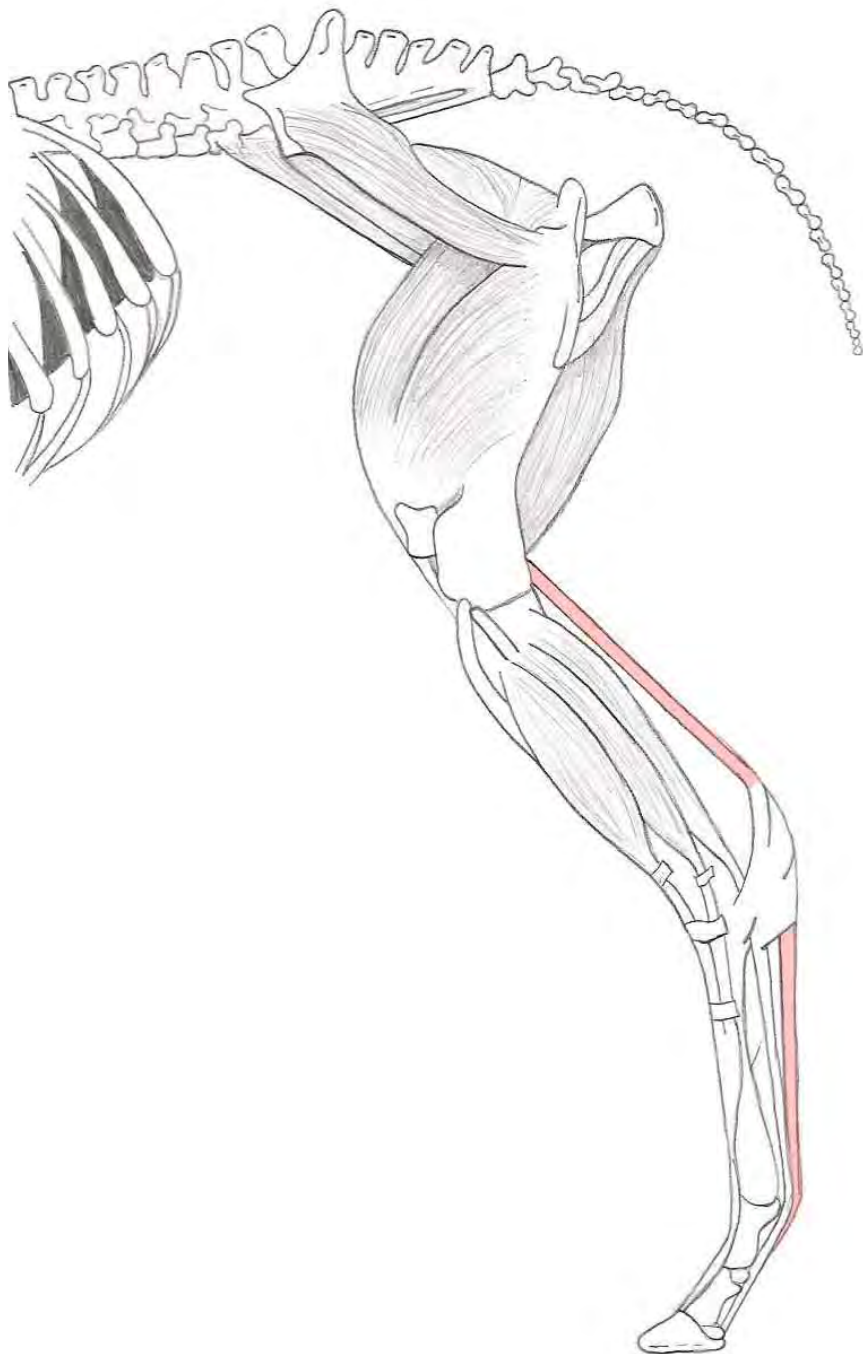
Insertie : Distale phalanx



M. extensor digitoris longus

Origo : Fossa extensoria van het femur

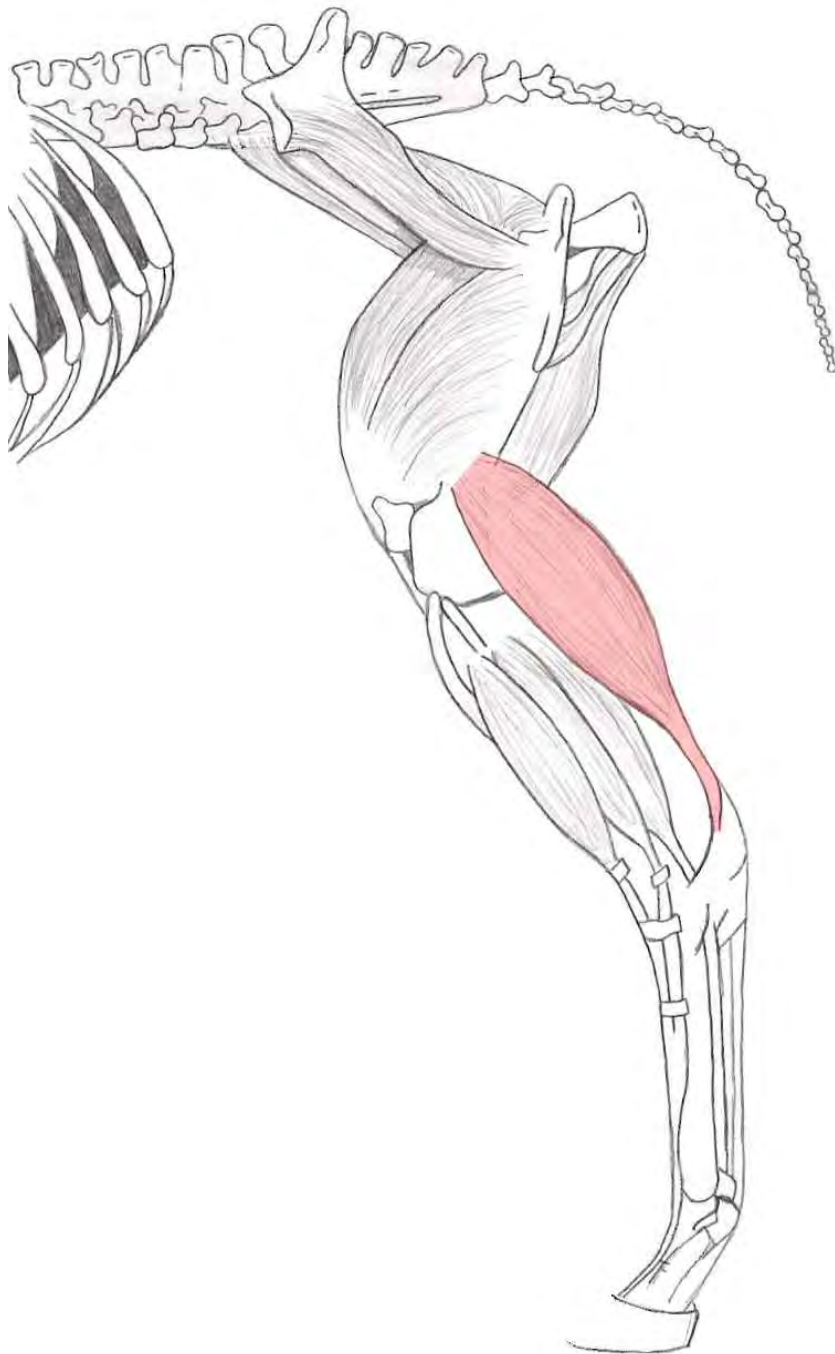
Insertie : Processus extensorius van het hoefbeen



M. flexor digitorum superficialis

Origo : Fossa supracondylaris van het femur

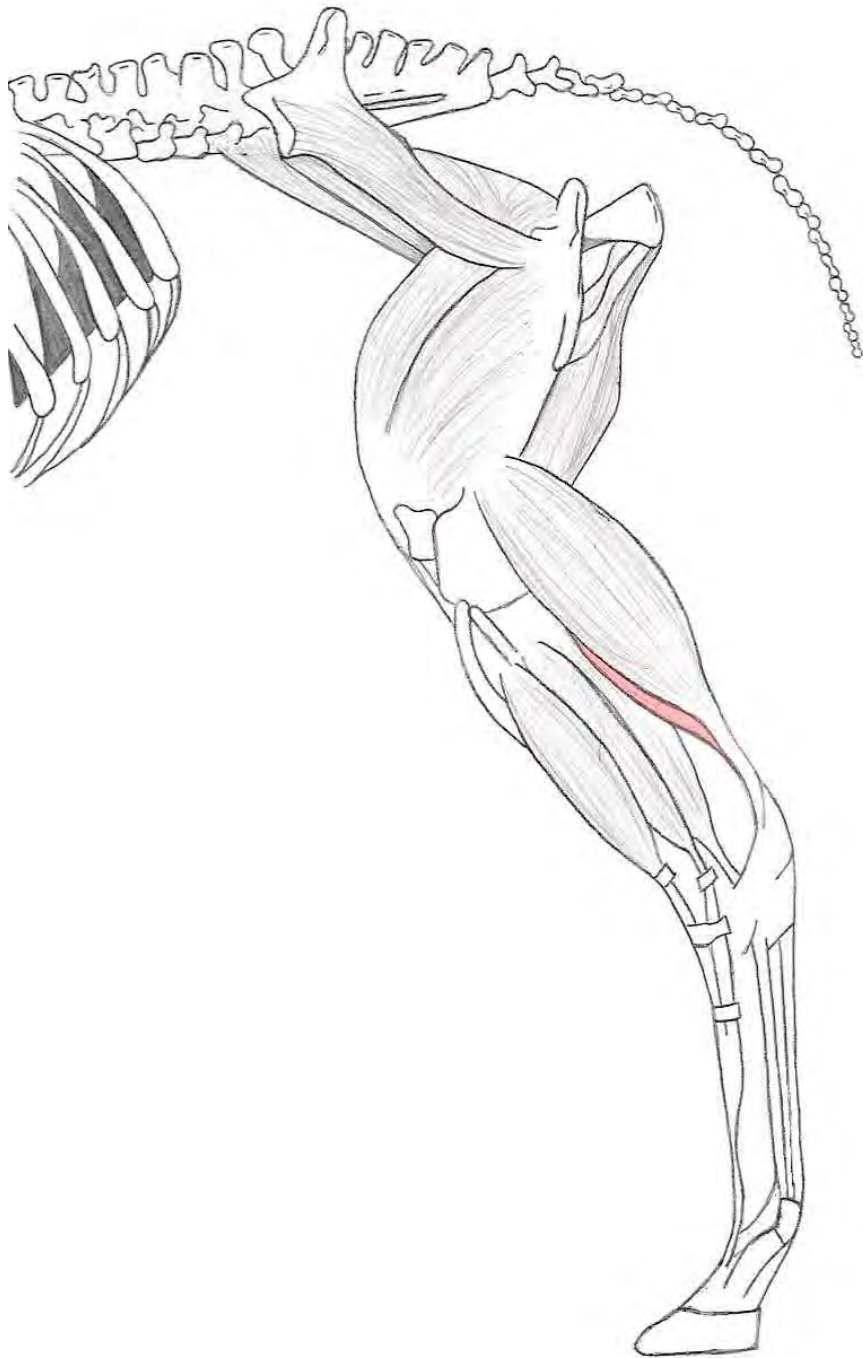
Insertie : Koot- en kroonbeen



M. gastrocnemius

Origo : - Caput laterale → Tuberositas supracondylaris lateralis
- Caput mediale → Tuberositas supracondylaris medialis

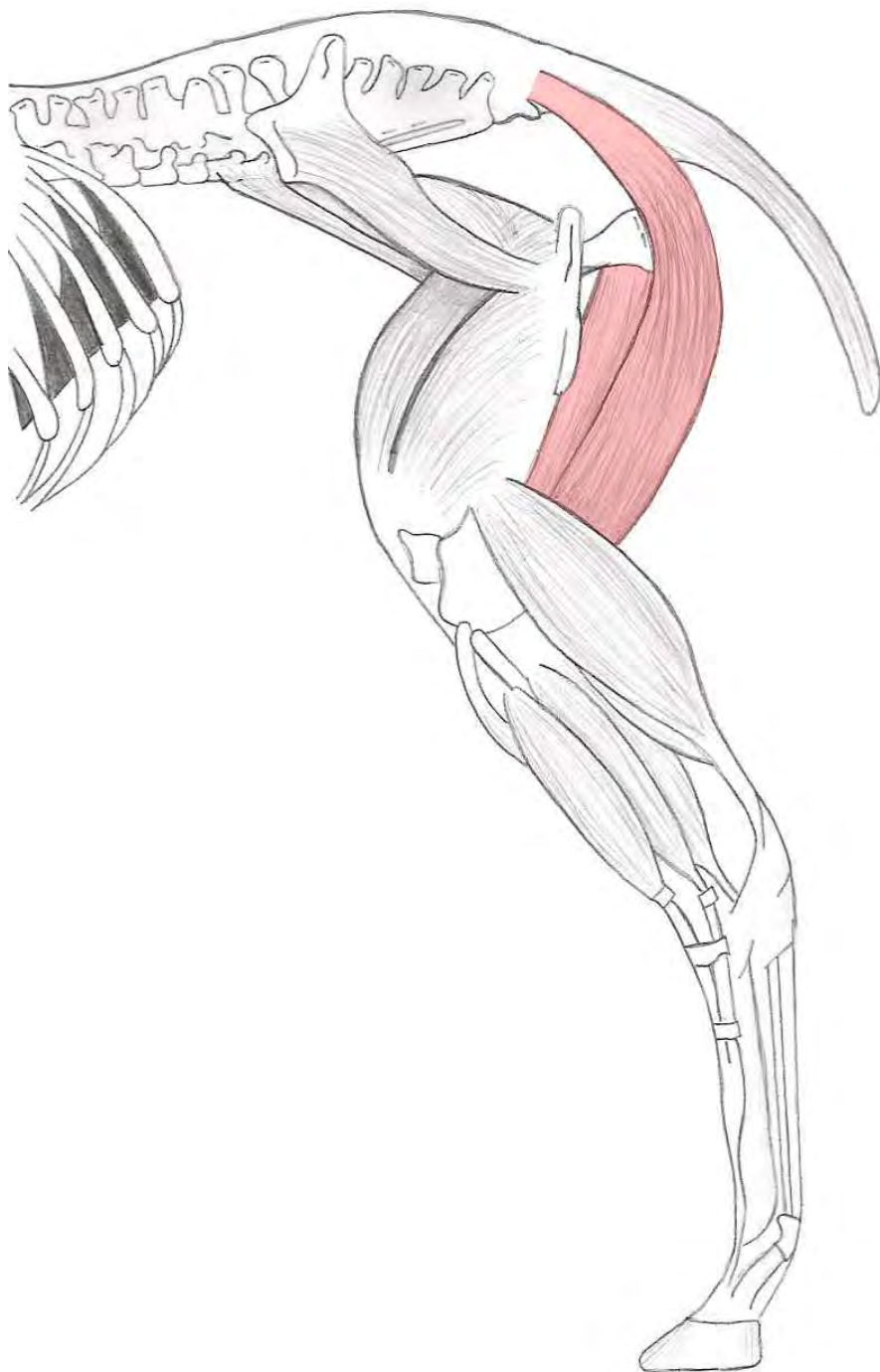Insertie : Via de achillespees aan de tuber calcanei



M. soleus

Origo : Caput fibulae

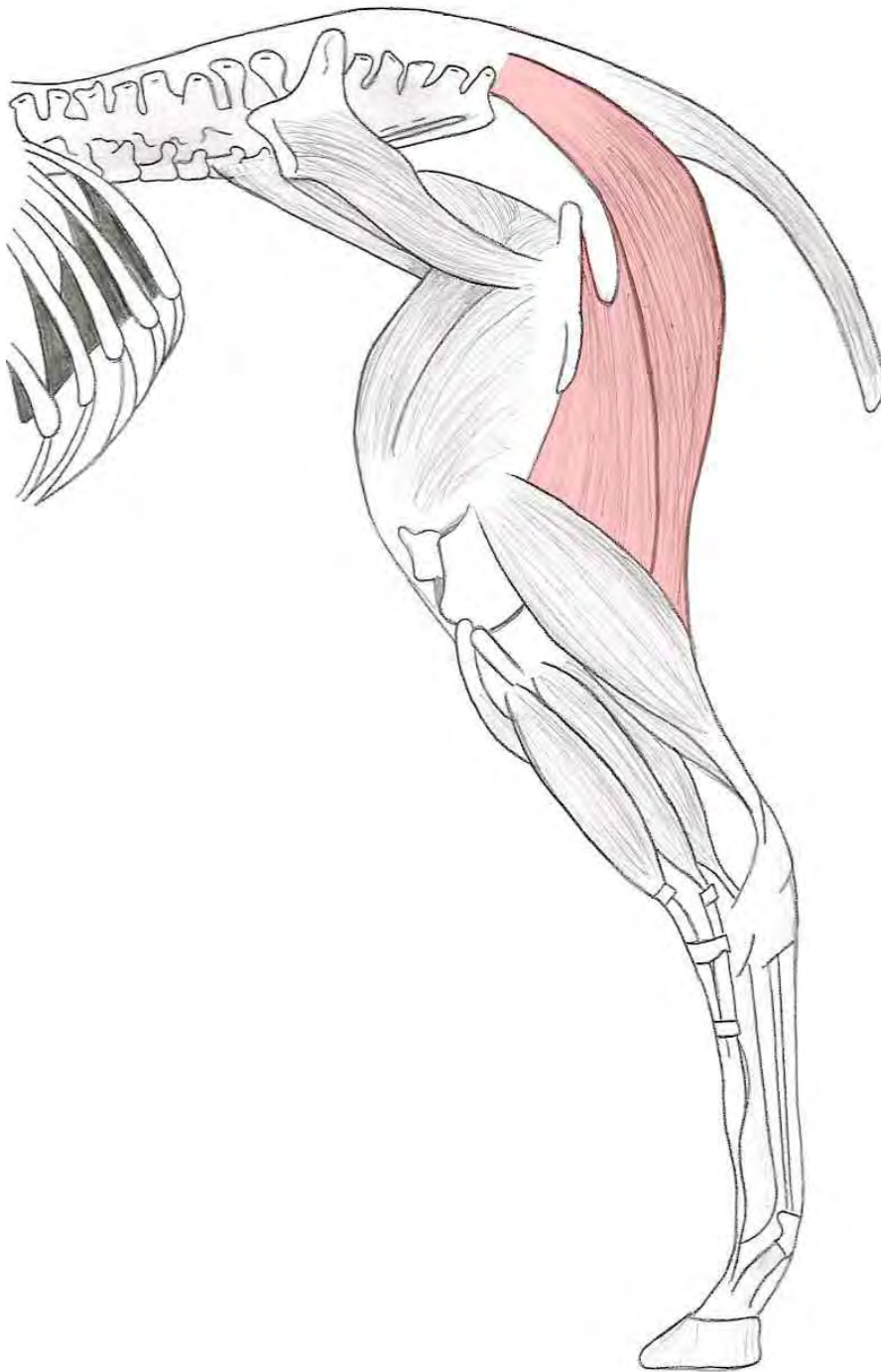Insertie : Via de achillespees aan de tuber calcanei



M. semimembranosus

Origo : - Wervelhoofd → 1^e staartwervel en de achterrand van de brede bekkenband
- Bekkenhoofd → Ventraal aan het tuber ischiadicum

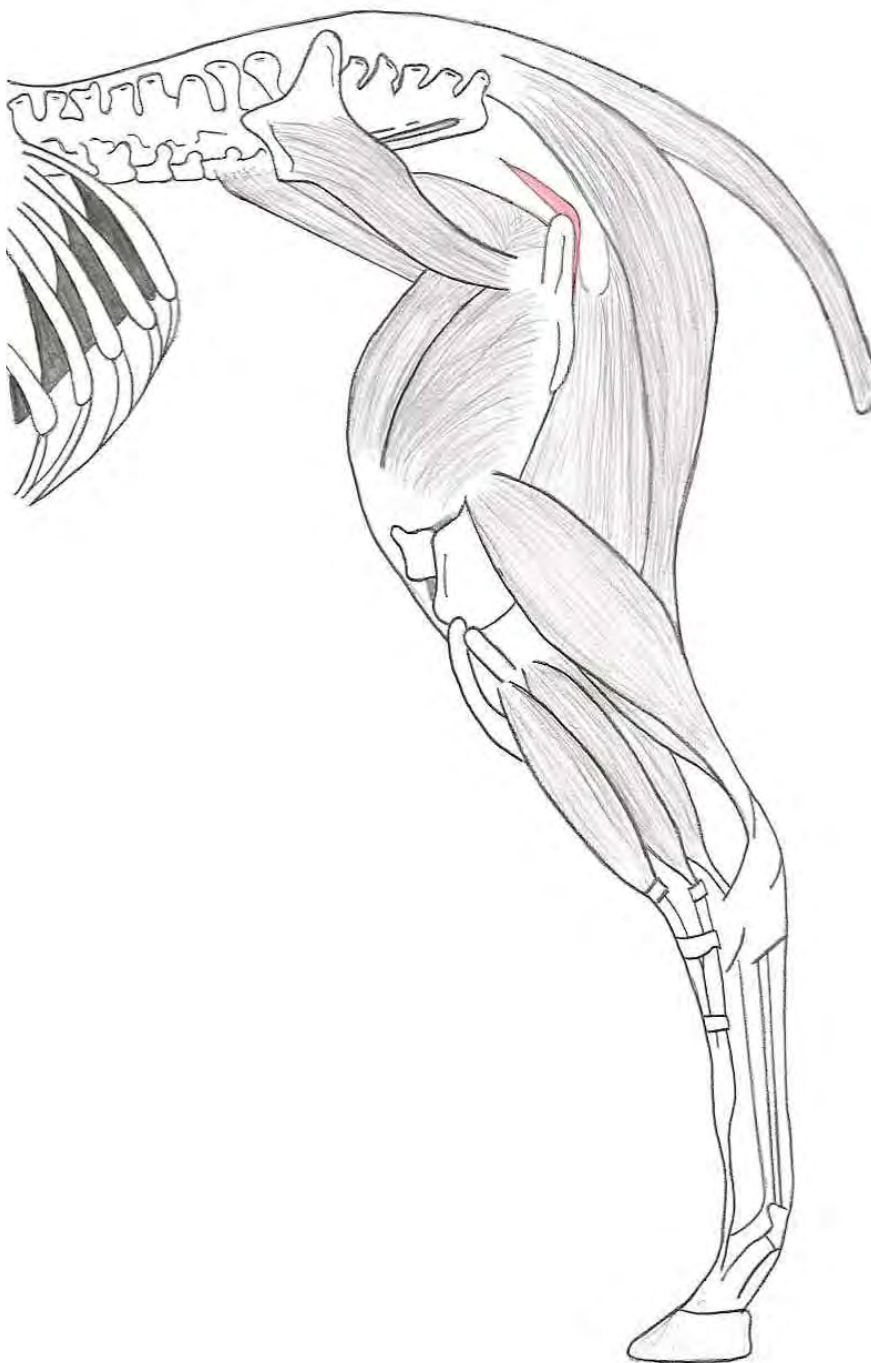Insertie : epicondylus medialis van het femur, ligamentum collaterale mediale en via een korte aponeurose aan de condylus medialis van de tibia



M. semitendinosus

Origo : - Wervelhoofd → Laatste sacrale wervel, 1^e en 2^e staartwervel en aan de brede bekkenband
- Bekkenhoofd → Ventaal aan het tuber ischiadicum

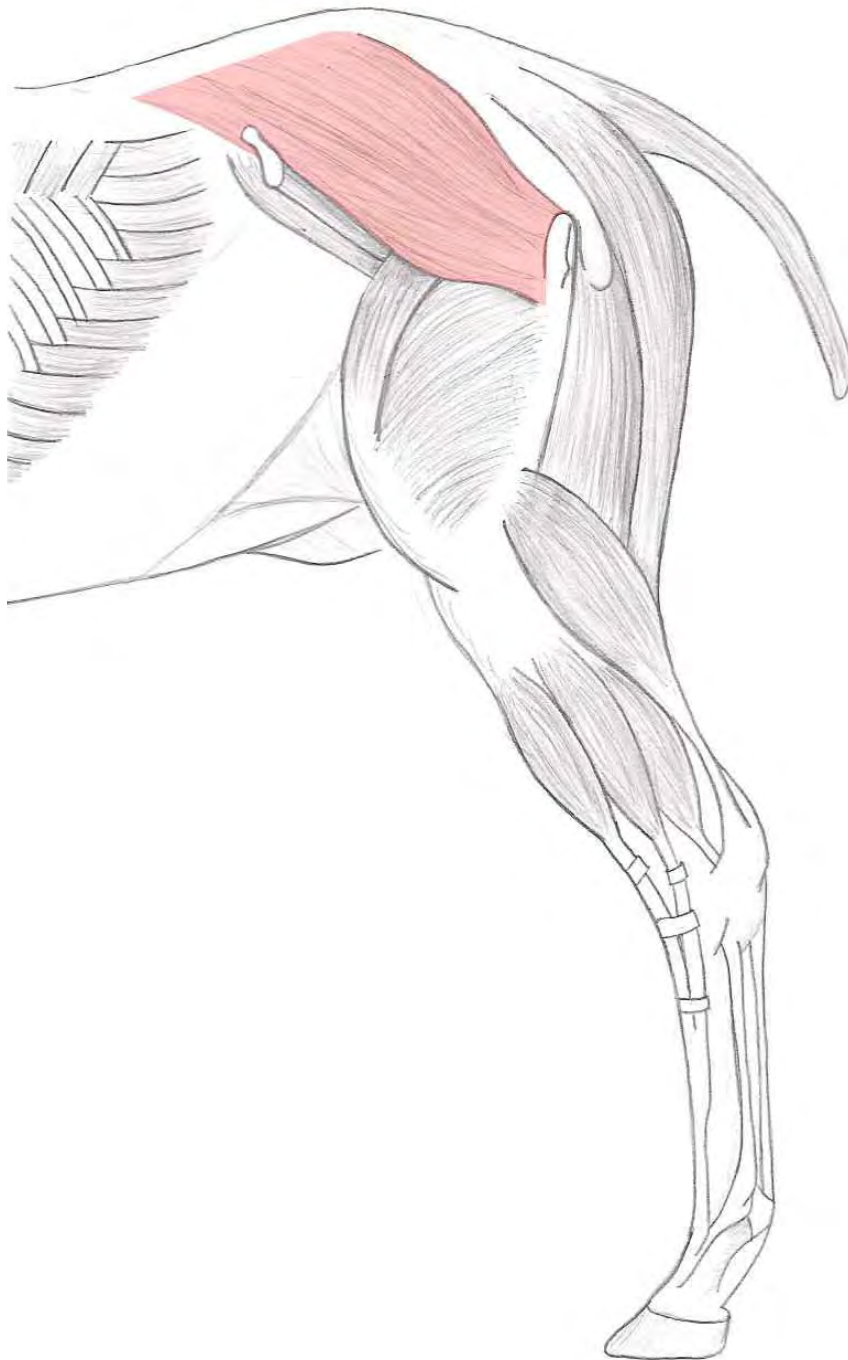Insertie : Mediale zijde van de tibia



M. piriformis

Origo : Caudaal van het pars caudalis van de trochanter major

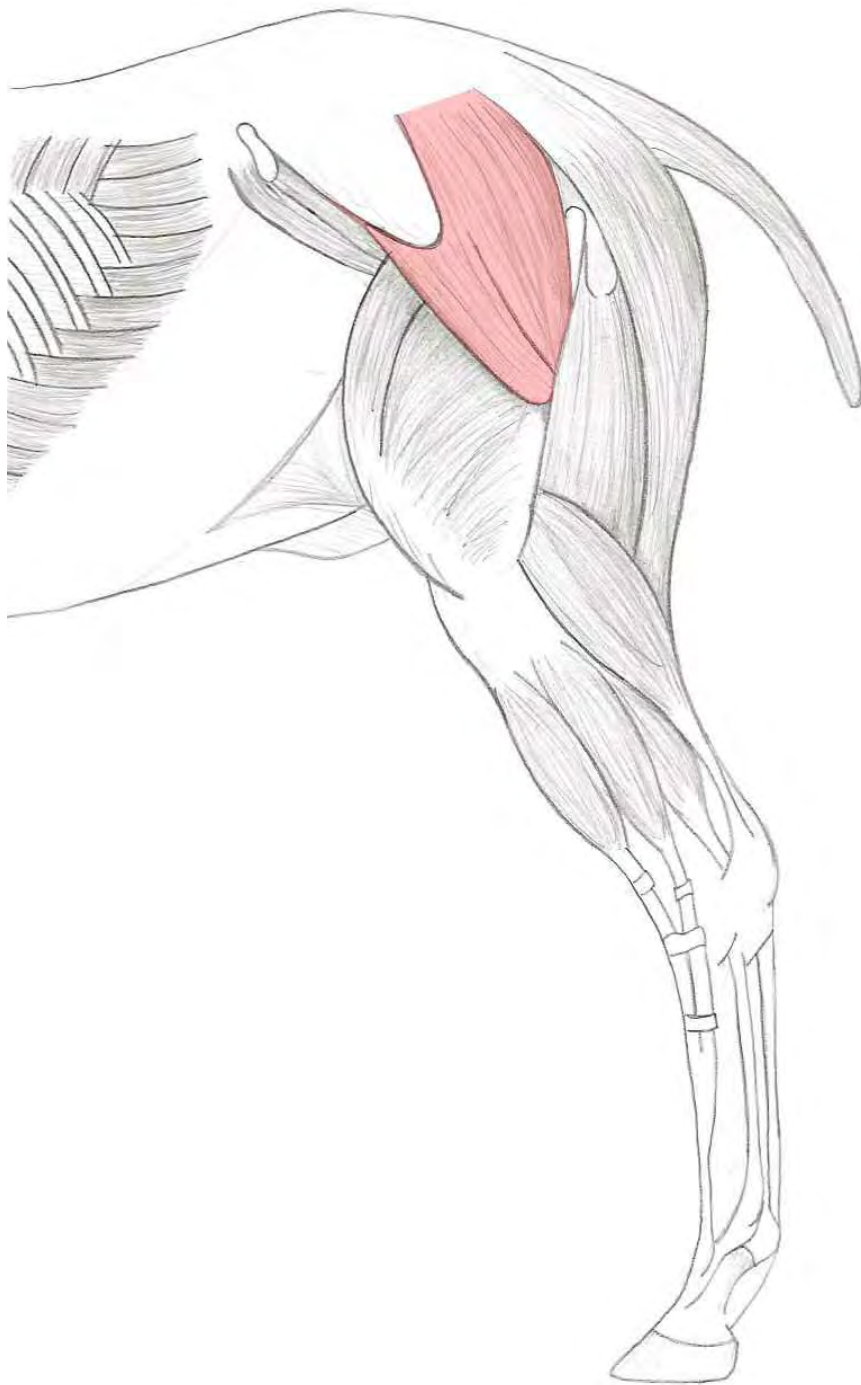Insertie : Caudale vlak van het femur



M. gluteus medius

Origo : Fascies glutea van het os ilium, het tuber coxae, het os sacrum en de aponeurose van de m. longissimus

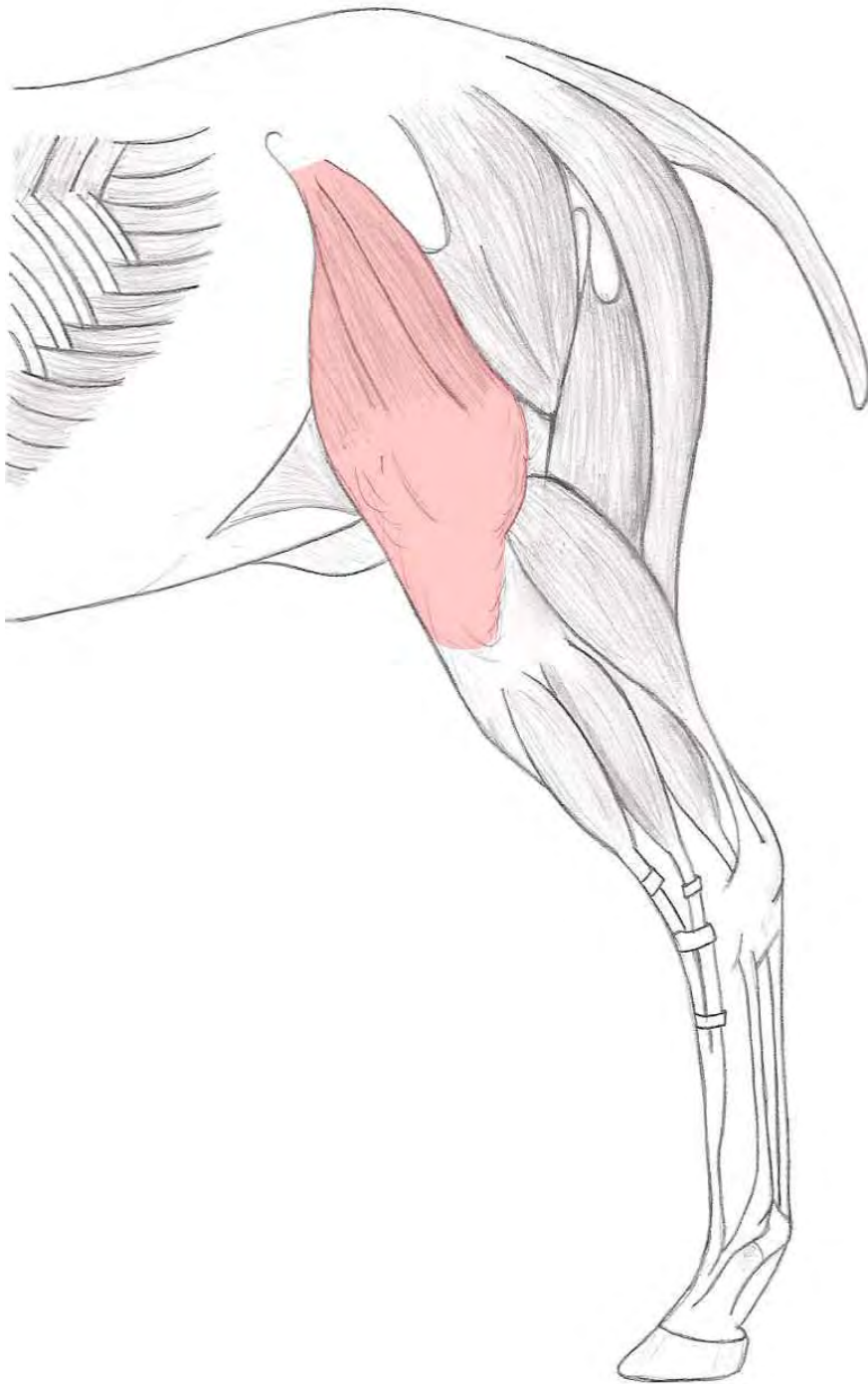
Insertie : Pars caudalis van de trochanter major



M. gluteus superficialis

Origo : Tuber coxae en het caudale deel van de fascia glutea

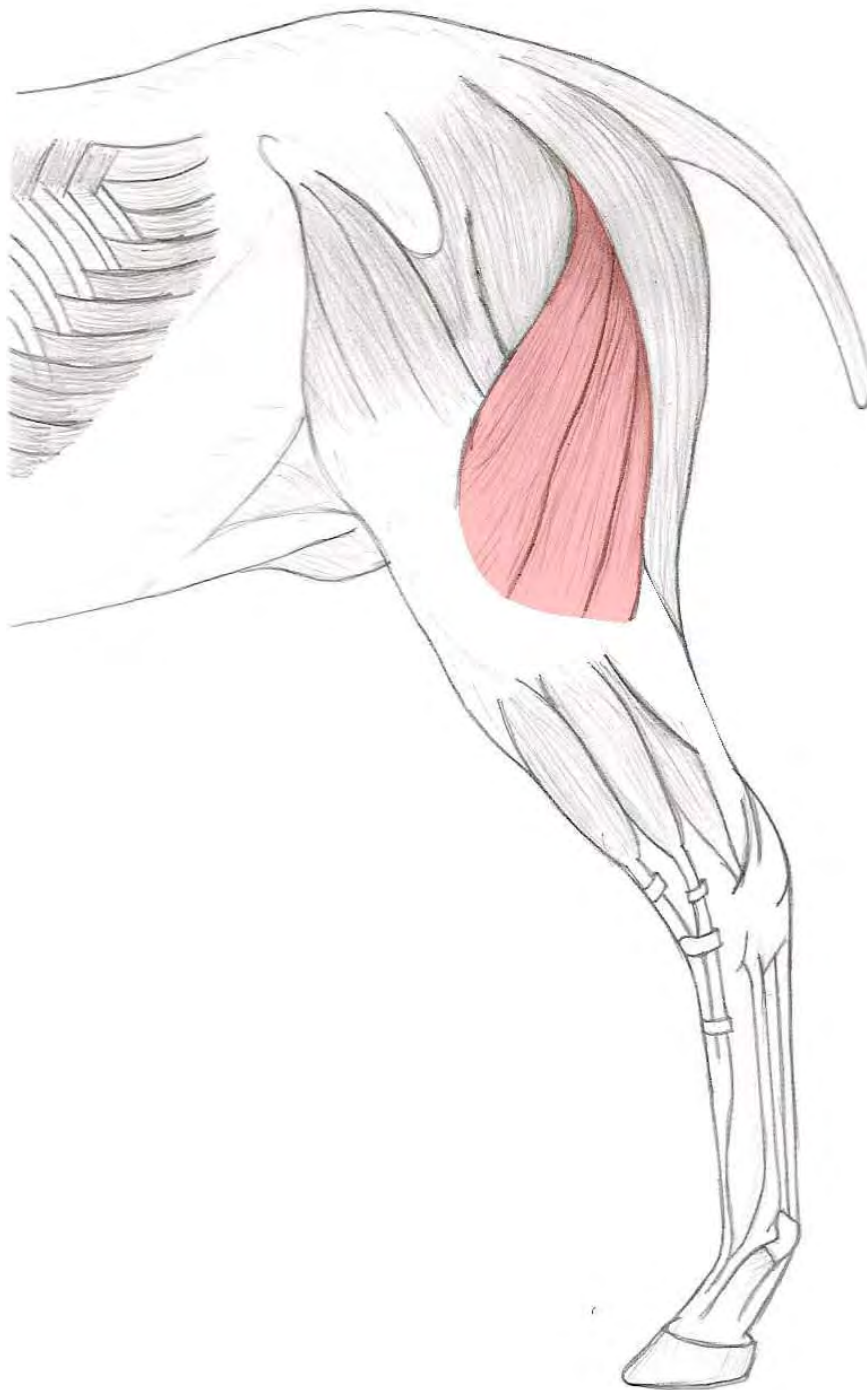Insertie : Trochanter tertius van het femur



M. tensor fasciae latae

Origo : Tuber coxae

Insertie : Fascia lata en via deze aan de patella en het proximale deel van de tibia



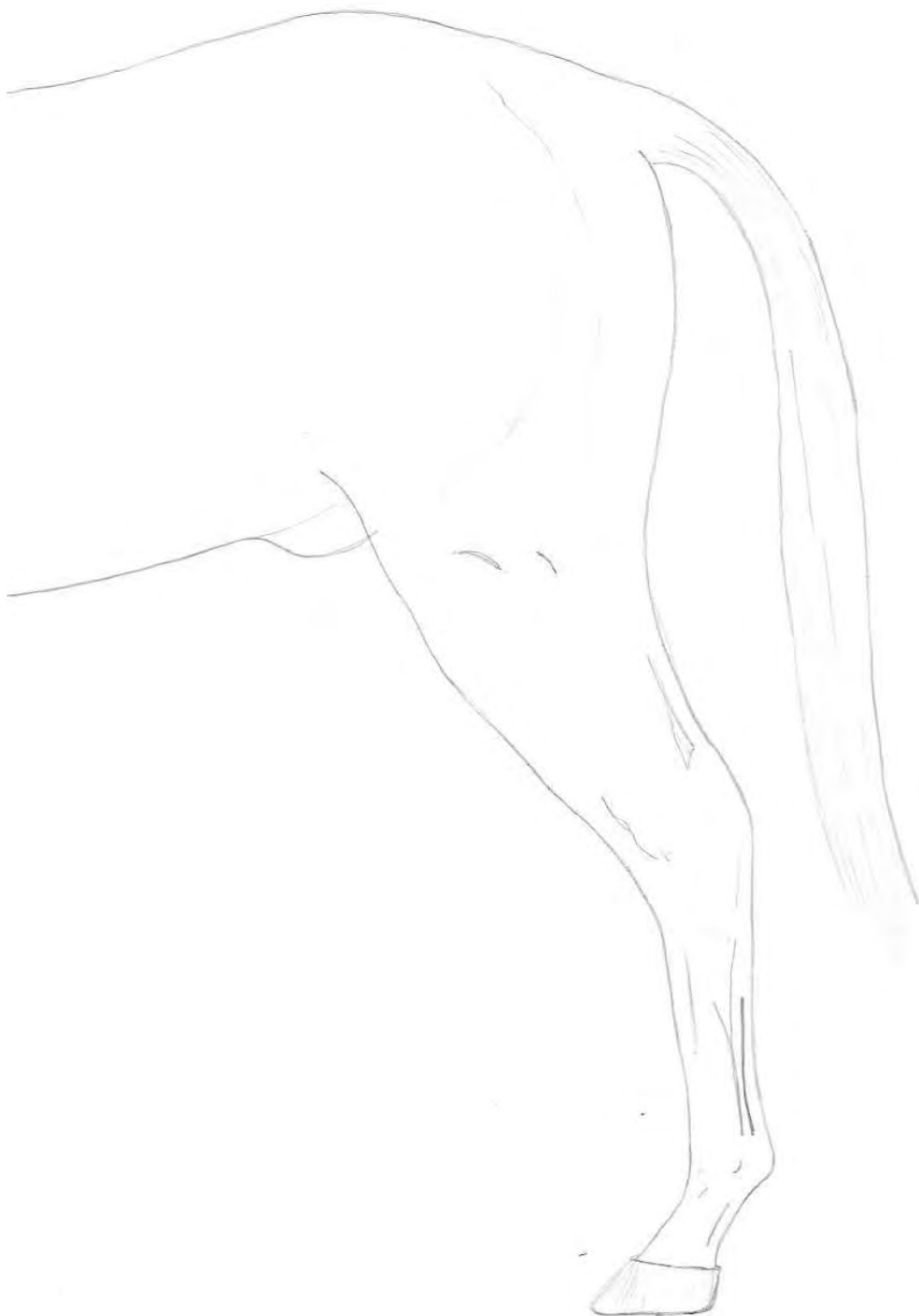M. biceps femoris

Origo : - Wervelhoofd → Spinale- en transversale uitsteeksel van de laatste drie sacrale
wervels en aan de achterrand van de brede bekkenband

- Bekkenhoofd → Ventrale deel van het tuber ischiadicum

Insertie : - Wervelhoofd → Achtervlak van het femur distaal van de trochanter tertius en
ligamentum patellae intermedium

- Bekkenhoofd → Voorste schenkel: ligamentum patellae laterale en intermedium,
de margo cranialis van de tibia en de fascia cruris



Literatuurlijst

1. Budras, K.D. & Röck, S. & Sack, W.O., *anatomy of the horse*. Hannover 1994, 2^e druk.
2. Denoix, J.M./Paillous J.P., *physical therapy and massage for the horse*. Londen, 1996.
3. Dyce, K.M. & Wensing C.J.G., *anatomie van het paard*. Utrecht 1980, 2^e druk.
4. Gerhards, H. & Huskamp, B. & Wissdorf, H., *Praxisorientierte anatomie des pferdes*. Hannover 1998.
5. Goody, P.C., *Horse anatomy; a pictorial approach to equine structure*. Londen 1997, 2e druk.
6. Lee, D.G. & Way, R.P., *The anatomy of the horse*. Millwood, New York 1983, 1^e druk.